
II Congreso
Sociedad Hispanoamericana de Hernia
Sociedad Hispanoamericana de Hernia
Pro Chirurgia et Scientia
3, 4 y 5 de mayo de 2018
Aula Magna del Hospital Universitario Fundación Jiménez Díaz
Madrid - España

Dr. David Dávila Dorta

Cirugía General y Digestivo

Hospital VITHAS-NISA 9 de Octubre **VALENCIA – España**

II Congreso
Sociedad Hispanoamericana de Hernia
3, 4 y 5 de mayo de 2018
Aula Magna de la Fundación Jiménez Díaz
Madrid - España

Los puntos más importantes de la anatomía de la región inguinocrural cuando operamos por vía anterior y posterior abierta

Vías de acceso en cirugía de la hernia inguino-femoral

ABORDAJE
POSTERIOR VIDEOASISTIDO

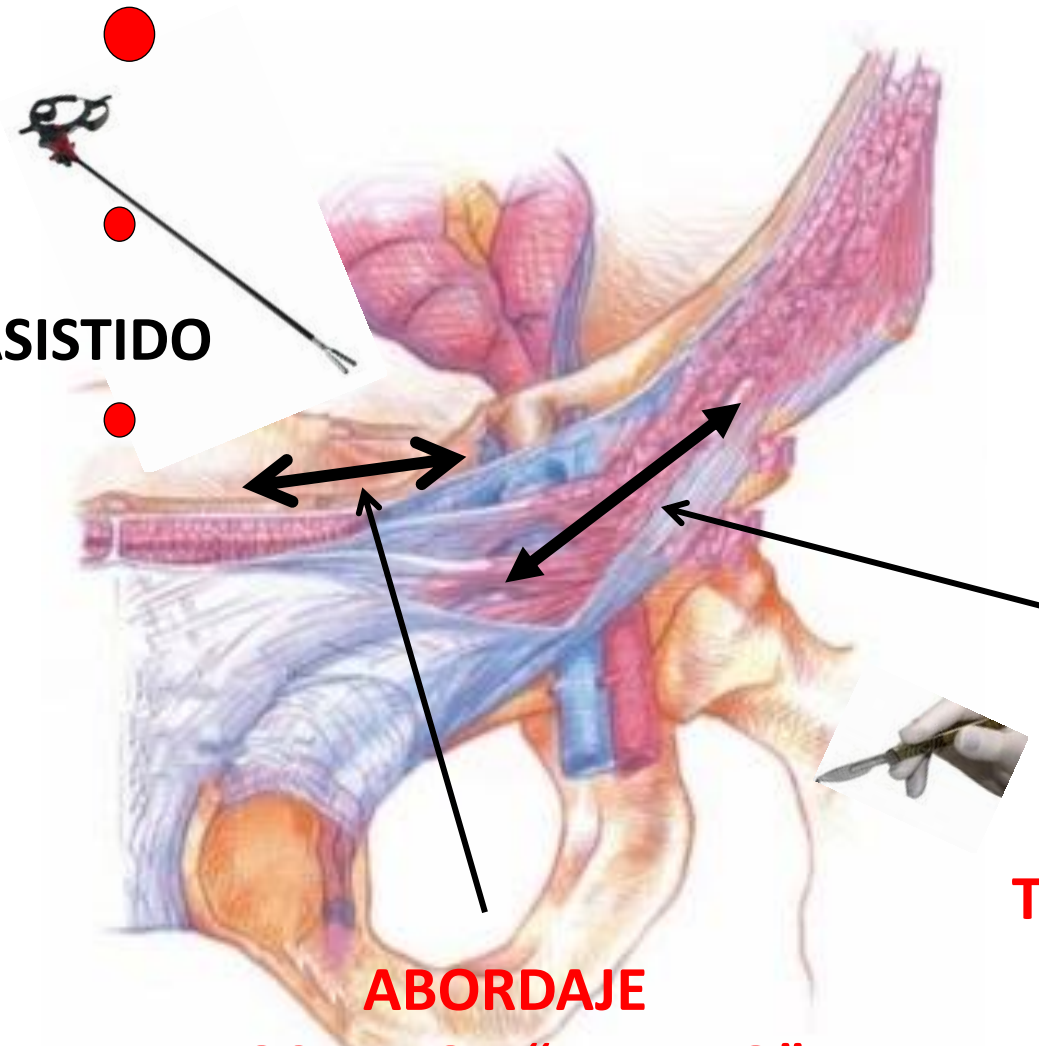

4

ABORDAJE
INGUINAL ANTERIOR

ABORDAJE
TRANSINGUINO-PREPERITONEAL
(T I P P)

ABORDAJE
POSTERIOR “ABIERTO”

Vía Anterior

Hernia Inguinal

MODELOS TÉCNICOS PARADIGMÁTICOS

Técnica de Bassini

Técnica de Zagdoun (“Lichtenstein”)

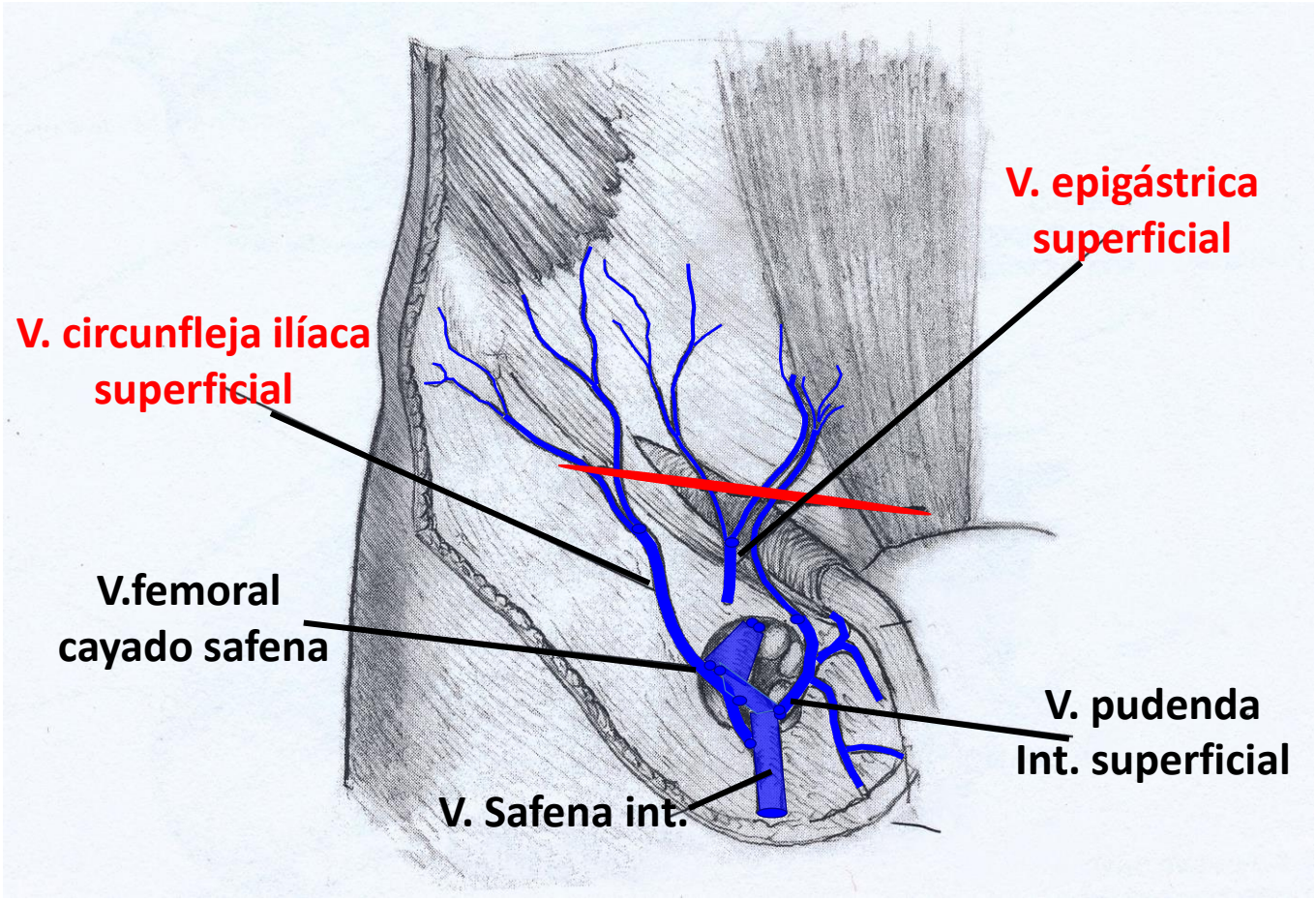
V. epigástrica superficial
V. circunfleja ilíaca superficial
V.femoral cayado safena
V. pudenda Int. superficial
V. Safena int.

Aponeurosis del m. oblicuo externo

Diástasis fibrilar aponeurótica

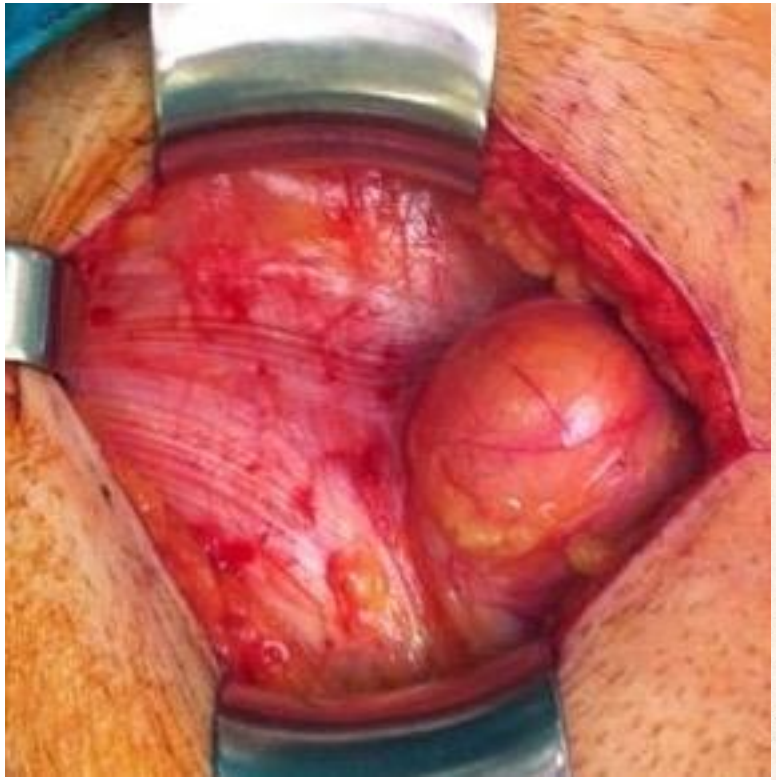

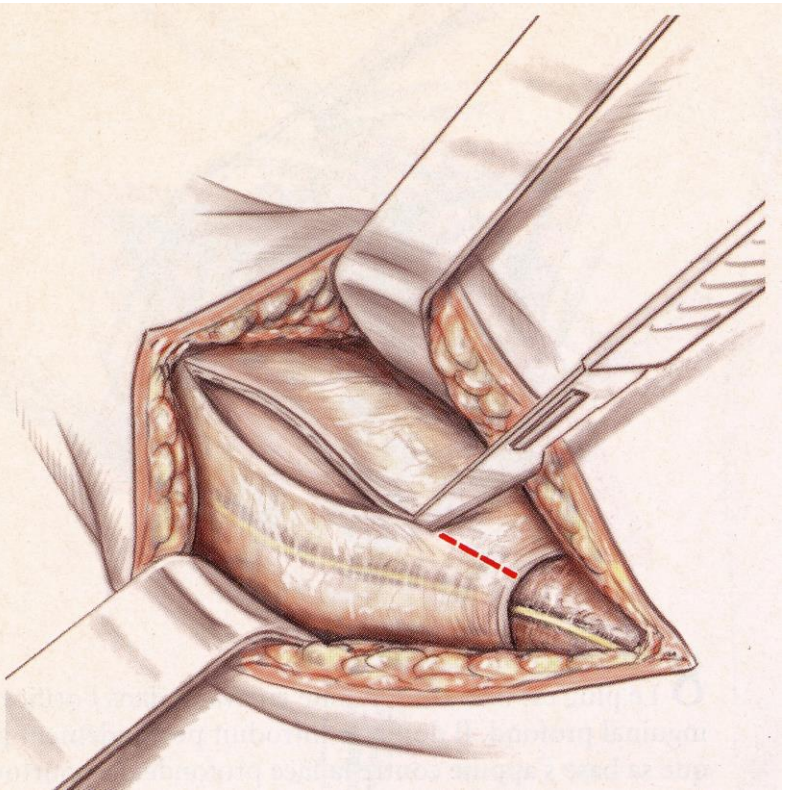

Diástasis aponeurótica

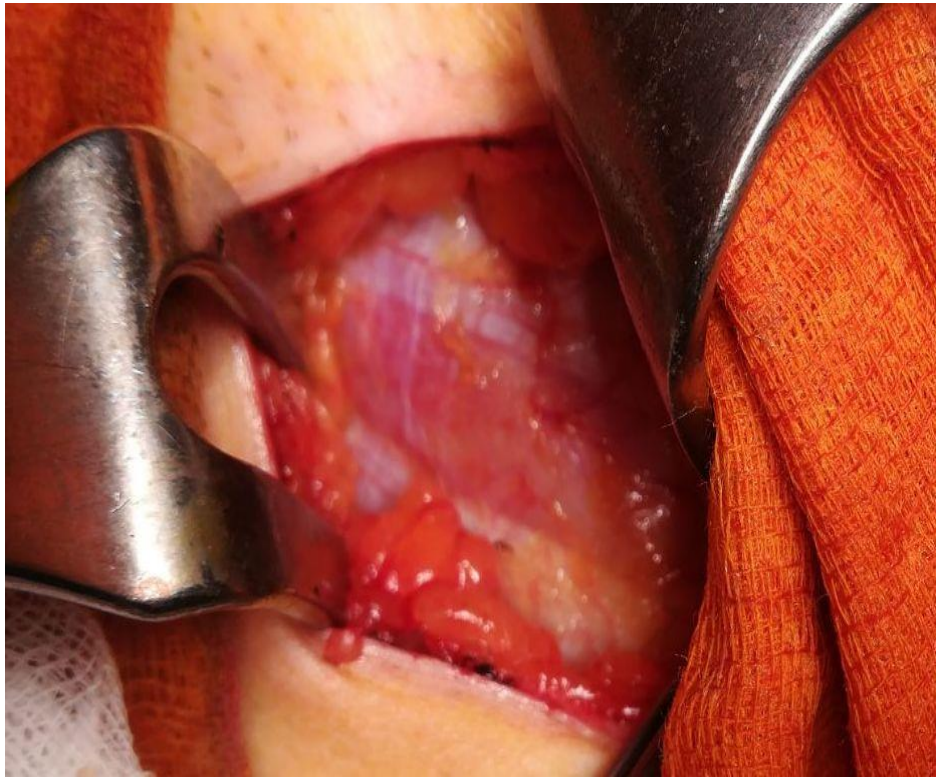

Cordón espermático

Vasos, c. deferente, NII y r. genital

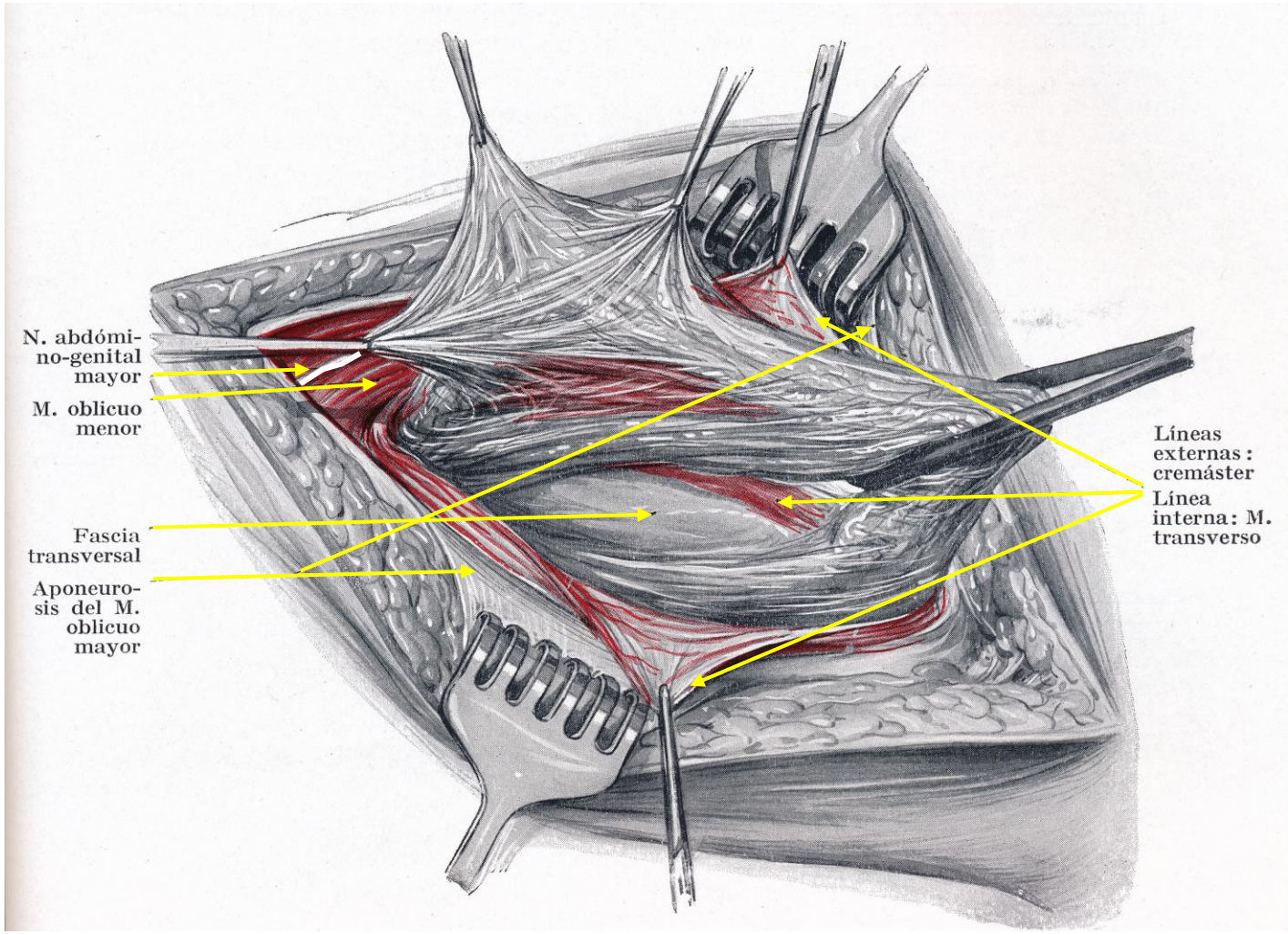

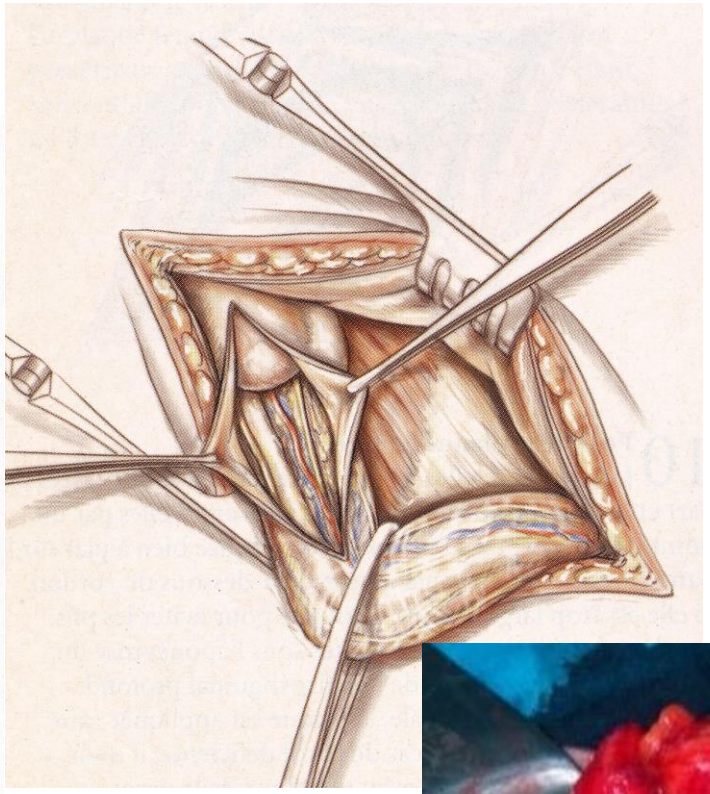

Saco herniario

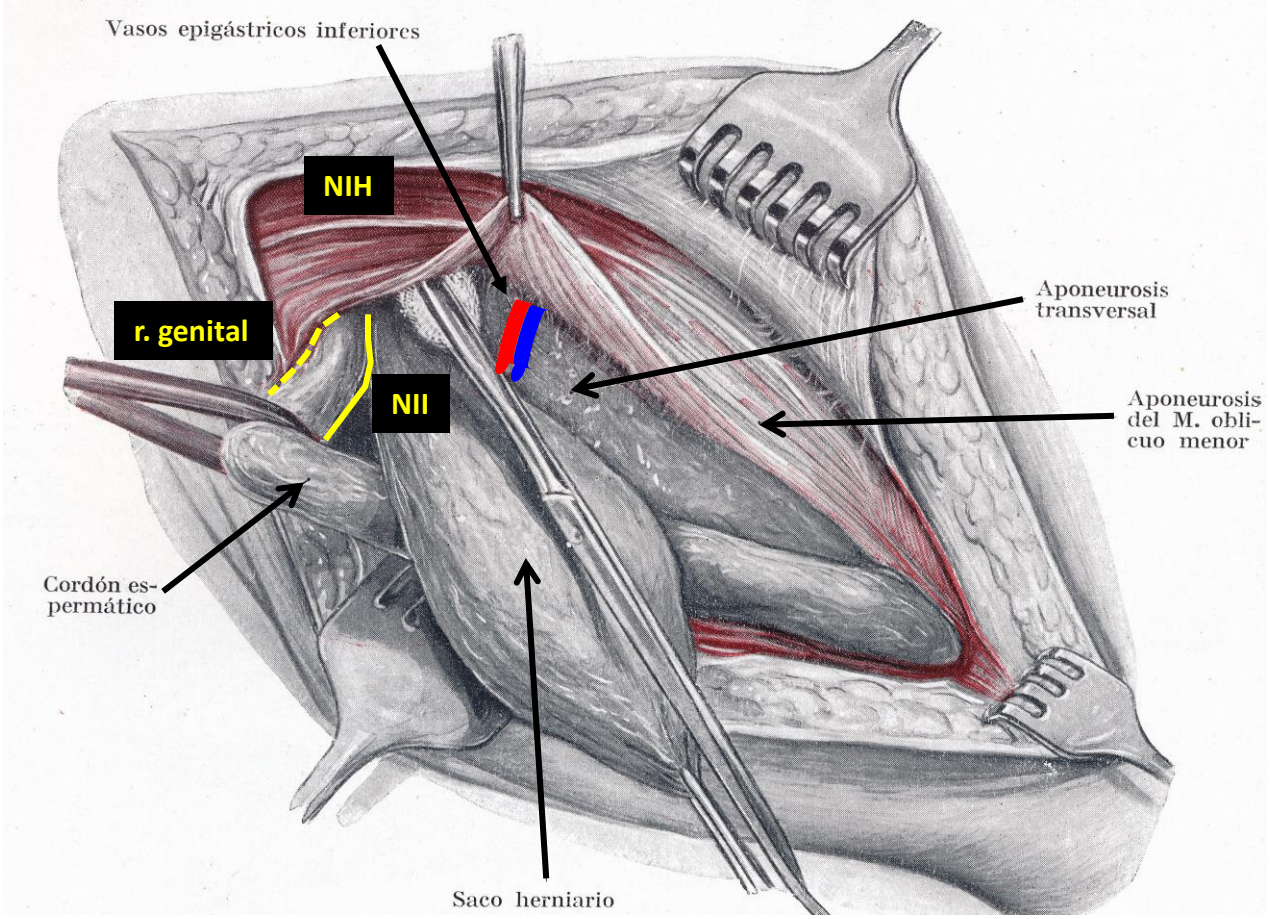

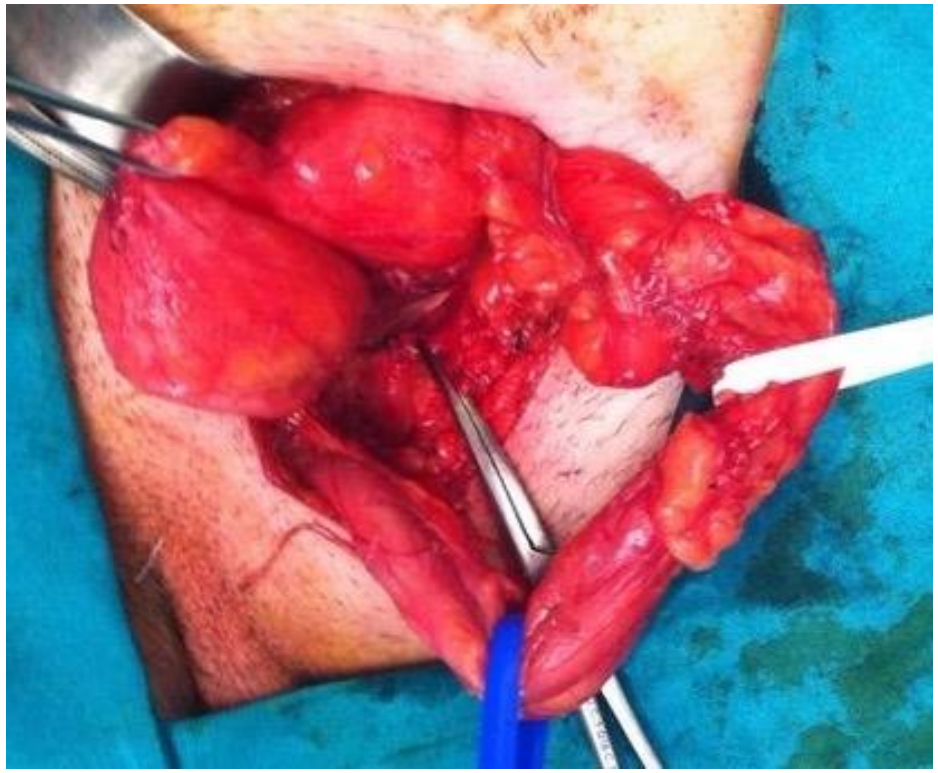

La fascia transversalis

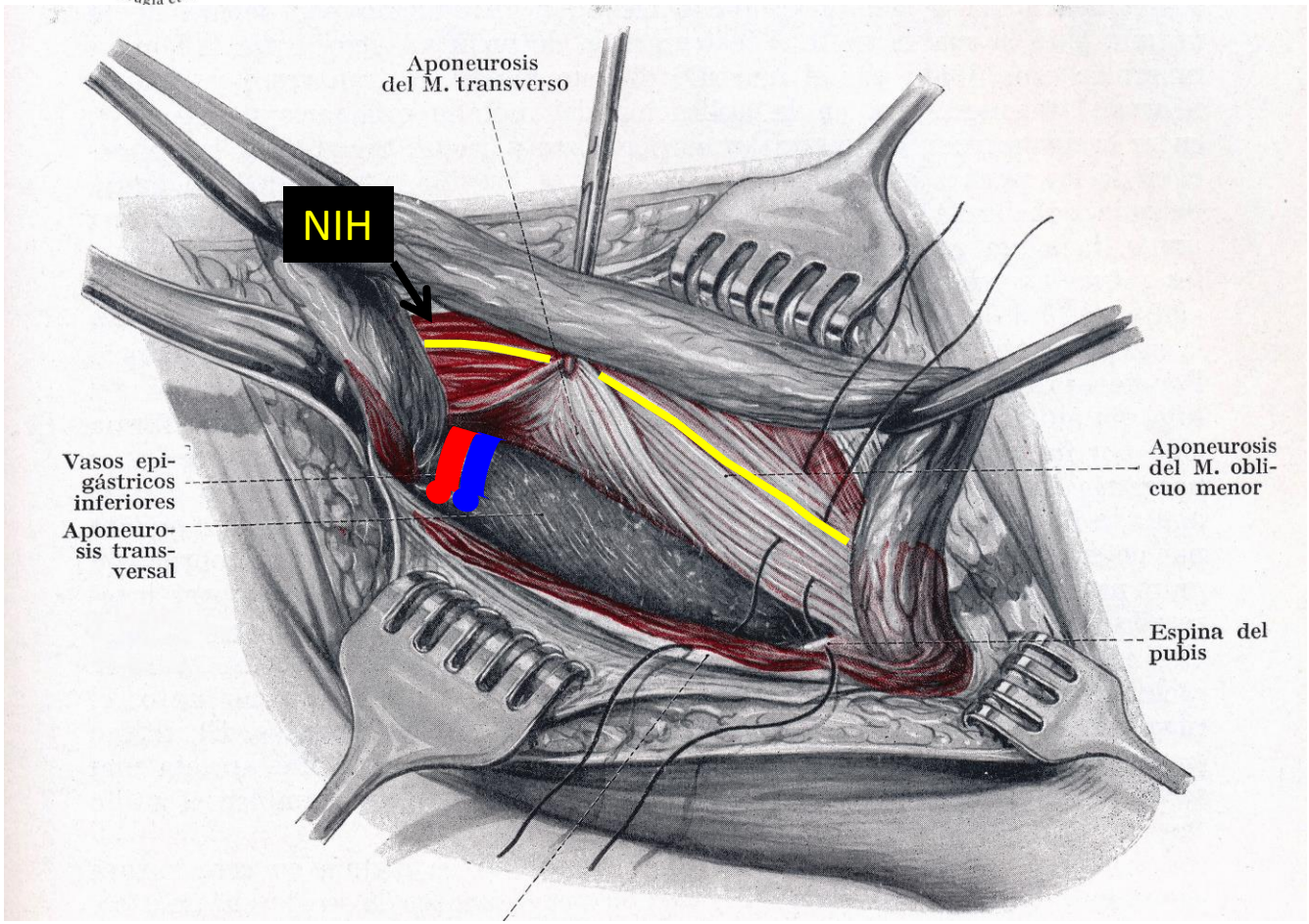

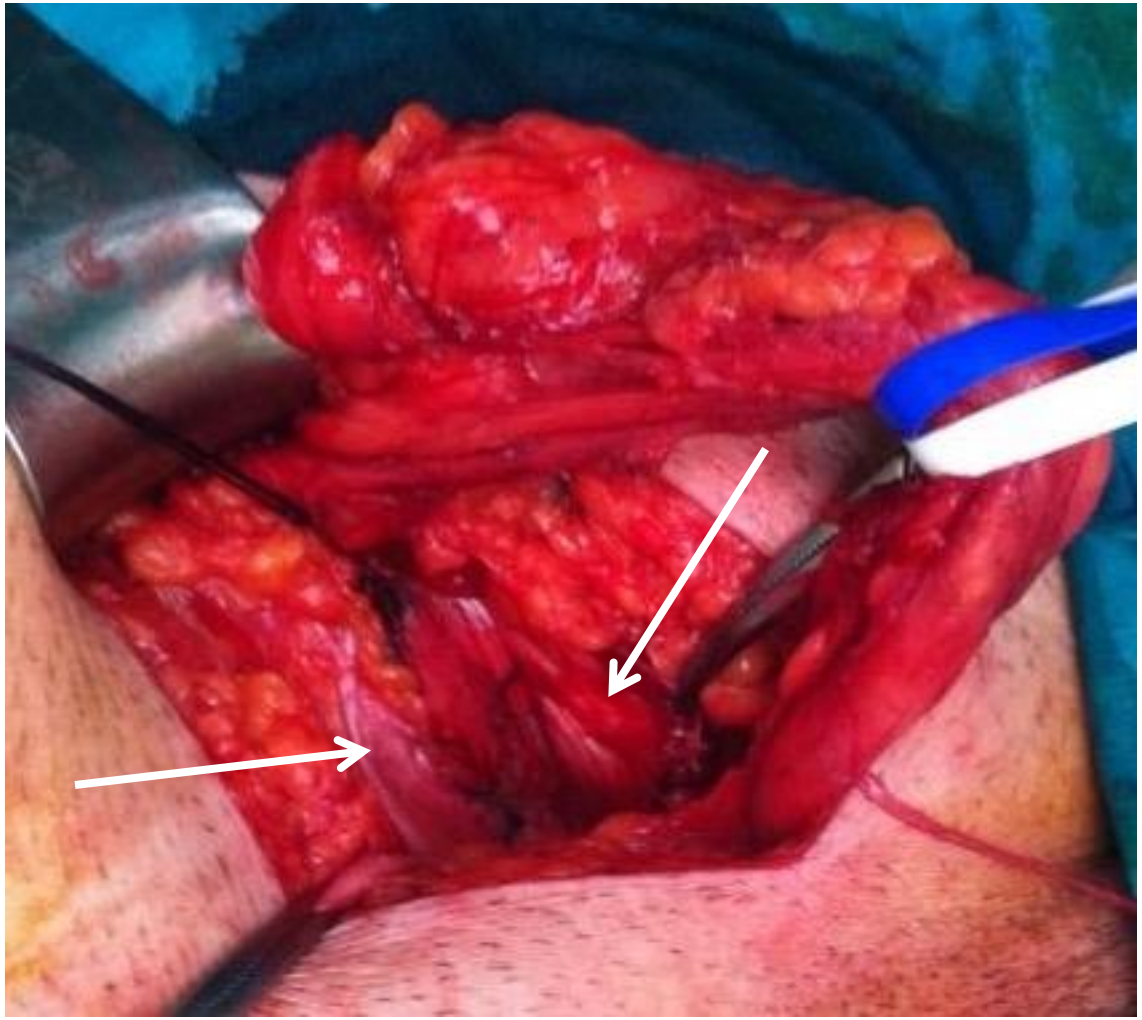

Identificación de nervios periféricos

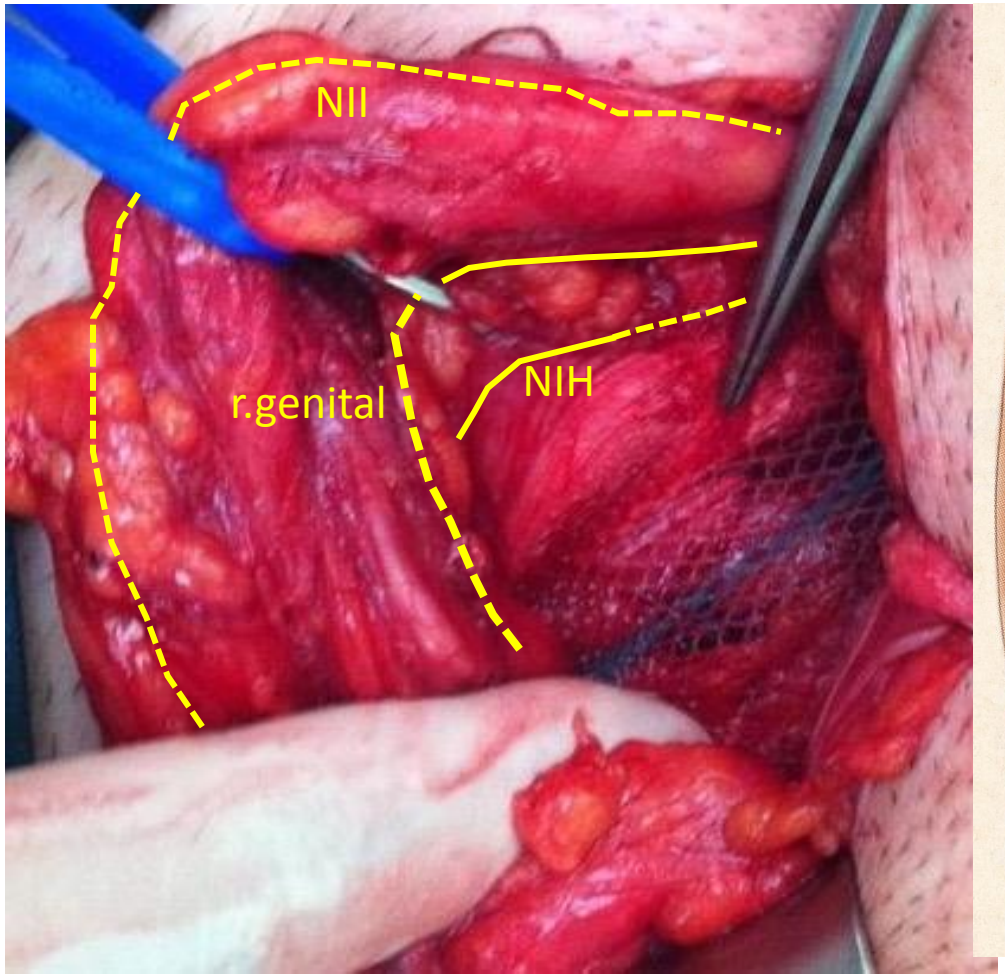

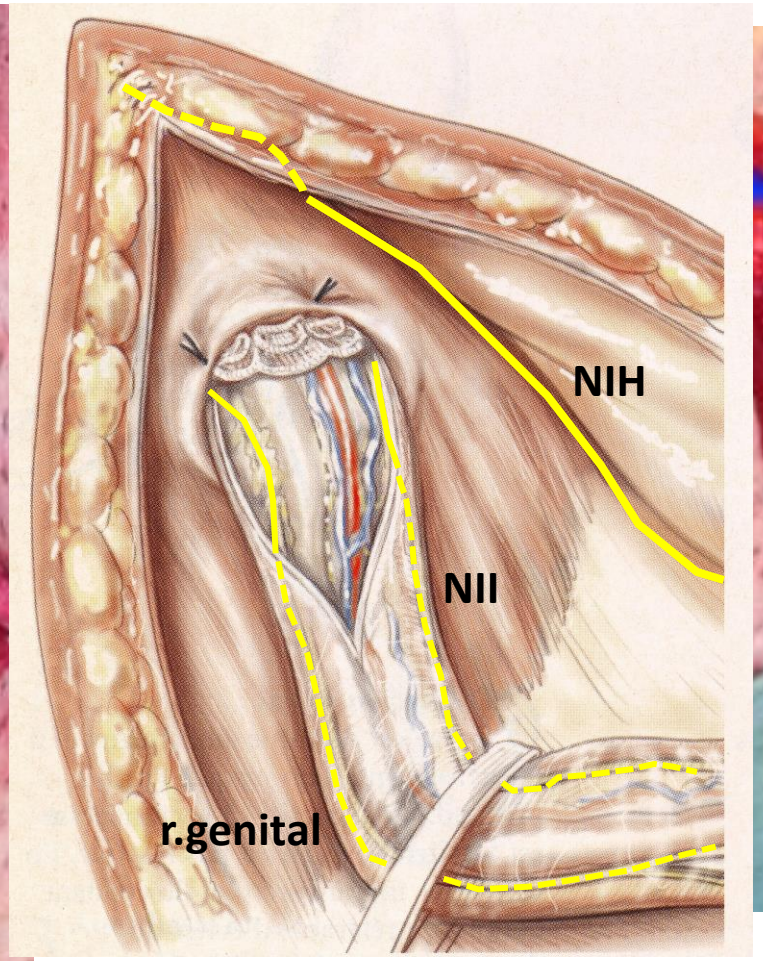

Evolución del “posoperatorio” en la cirugía de la hernia inguinal

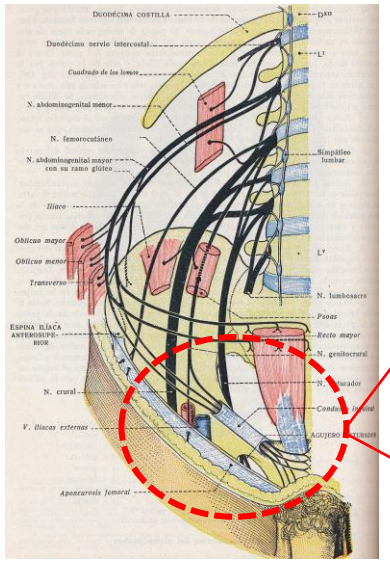

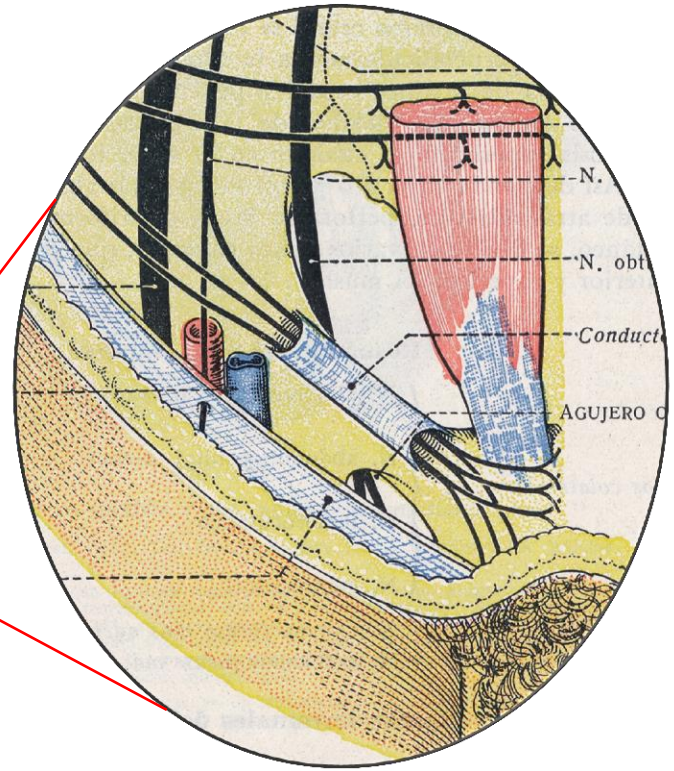

“ Inmovilidad posoperatoria ”
(hasta los años 60)

⬇

Recidiva herniaria
(década de los 60 – 90)

⬇

Neuropatía posoperatoria crónica
(desde la década 90 -)

PubMed (1982 – 2017)

búsqueda por este título:

“ Dolor crónico después de reparación de hernia inguinal ”

[Chronic pain after inguinal hernia repair]

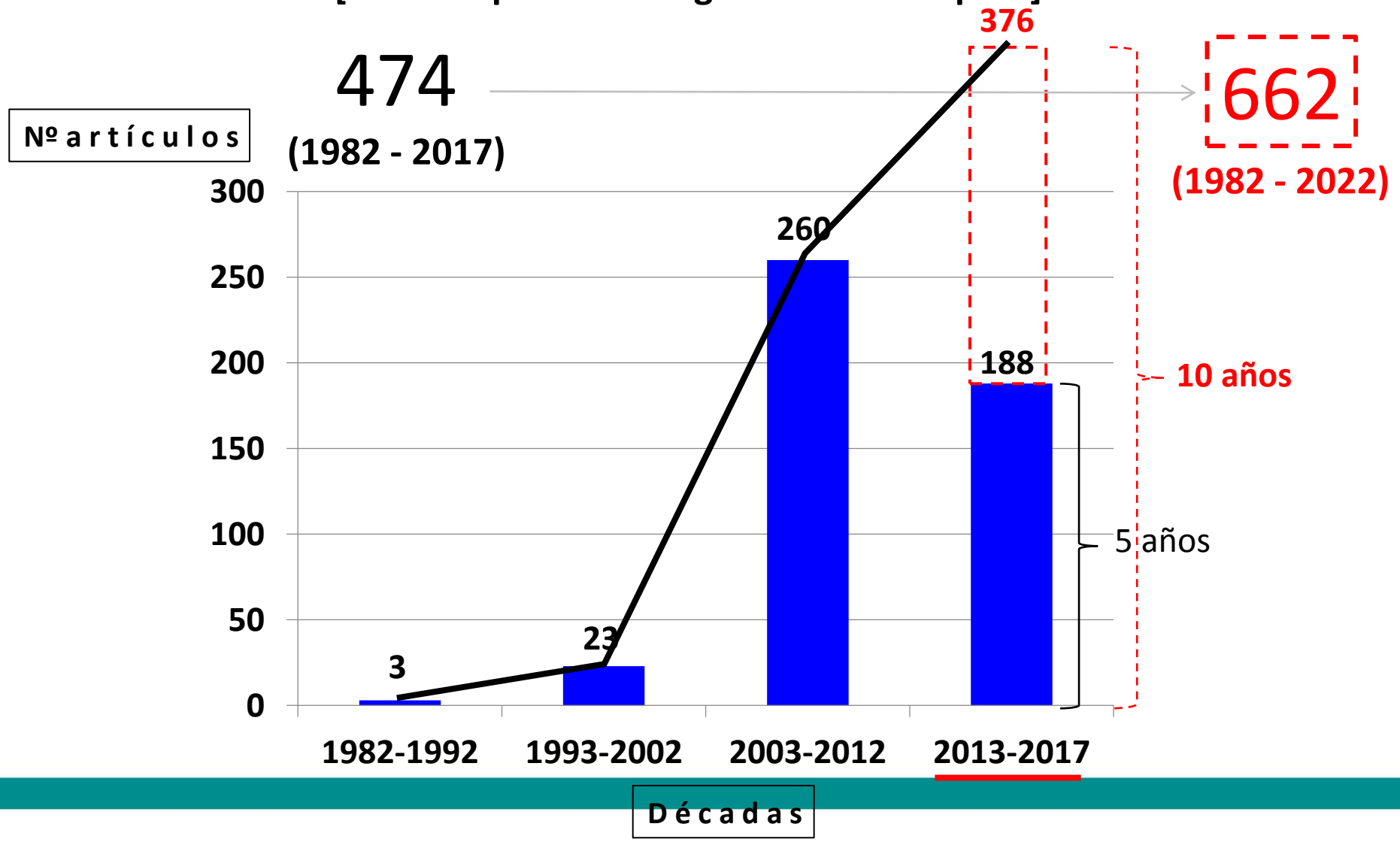

TEP vs. Lichtenstein: Dolor Crónico Neuropático

1370 pacientes randomizados

Eklund A et al.
Swedish Multicenter Trial of Hernia Repair by Laparoscopy (SMIL).
Br J Surg 2010

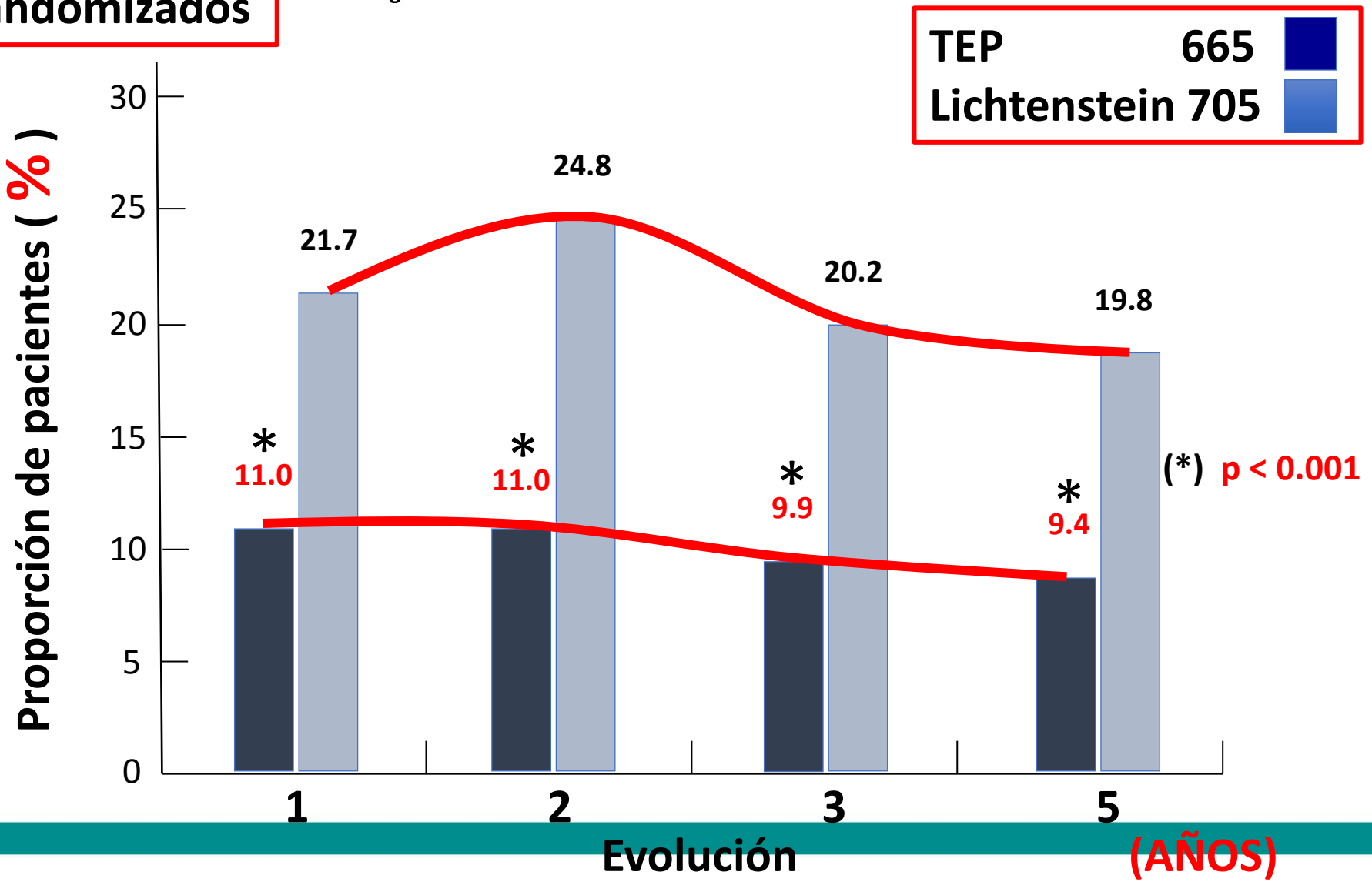

Nervios inguinales perifericos

1 Iliohipogástrico

2 Ilioinguinal

3 Femorocutáneo lat.

4 Genitofemoral

4’ Rama femoral

4’ Rama genital

5 Femoral

6 Obturador

7 Tronco lumbosacro

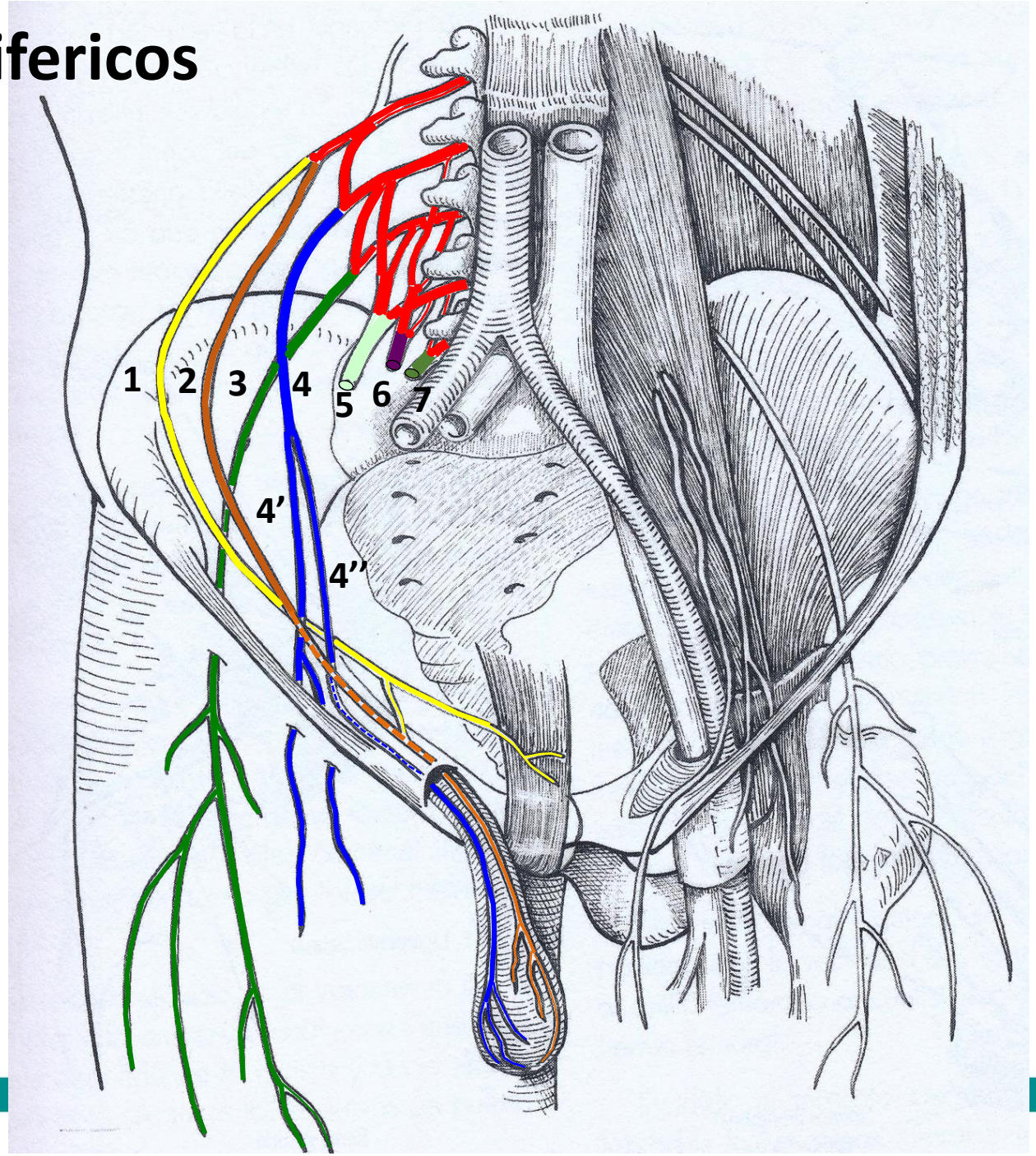

Áreas Críticas de Dolor Inguinal Posoperatorio Neuropático

1 Iliohipogástrico

2 Ilioinguinal

3 Femorocutáneo lat.

4 Genitofemoral

4’ Rama femoral

4’ Rama genital

5 Femoral

6 Obturador

7 Tronco lumbosacro

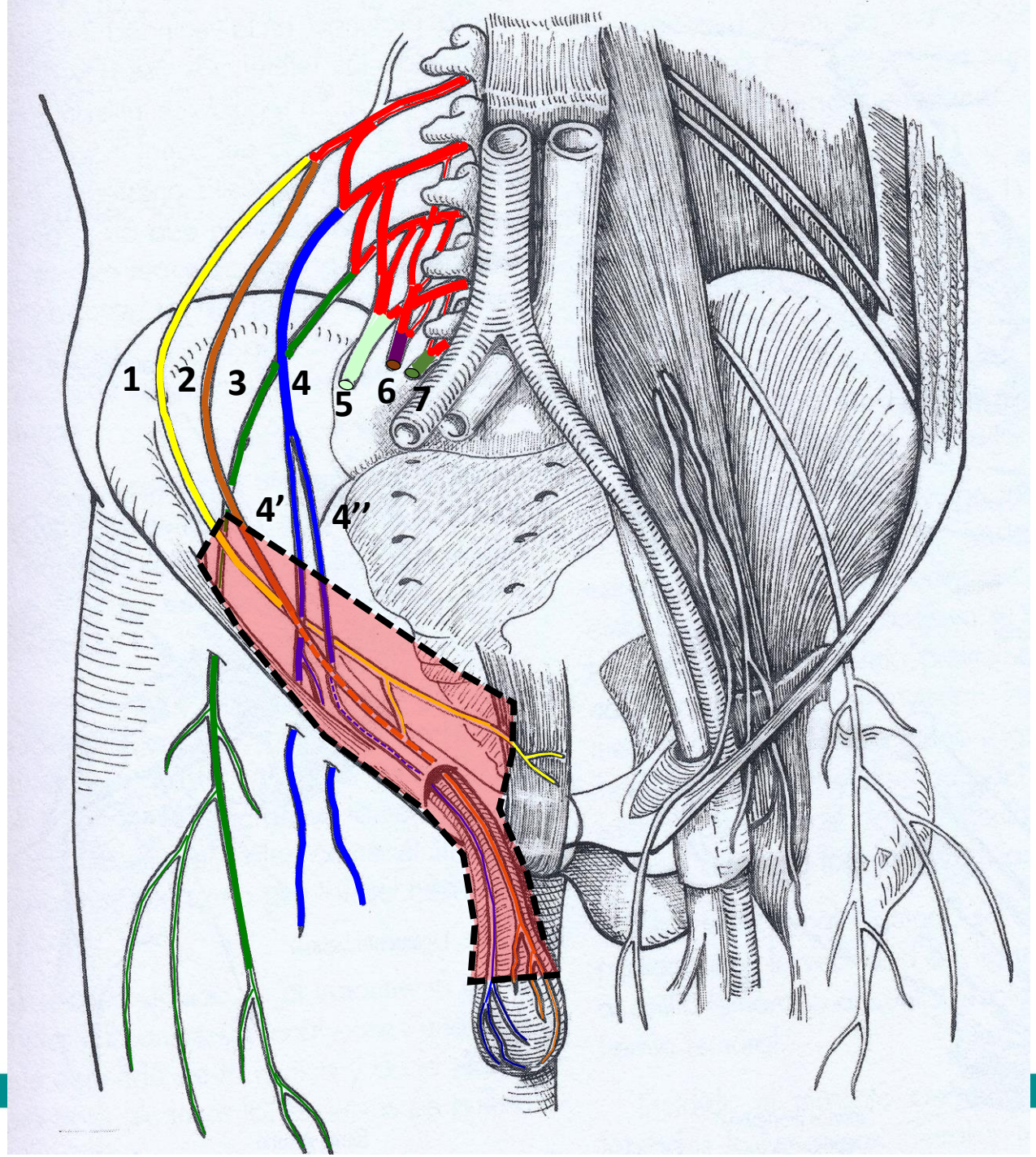

Muchos estudios anatómicos de los nervios inguinales han sido realizados enfatizando la "**variabilidad** del curso de los nervios en **zonas anatomo-quirúrgicas** clínicamente relevantes"

Zonas anatómicas de los trayectos de los nervios inguinales: variabilidad y vulnerabilidad

Moosman DA et sl.. Surg. 1977;133:146-148
Oelrich TM et al. Anat Rec. 1977;189:233-236
Papadopoulos NJ et al. Anat Anz. 1981;149:357-364
Mandelkow H et al. Surg Radiol Anat. 1988;10:145-149
Chevallier JM et al. Ann Chir.1996;50:767-775
Akita K et al. Surg Radiol Anat. 1999;21:1-5
Diop M. Morphologie. 2000;84:29-32
Liu WC et al. Eur J Surg. 2002;168:145-149
Al-dabbagh AK. Surg Radiol Anat. 2002;24:102-107
Rab M et al. Plast Reconstr Surg. 2001;108:1618-1623
Jacobs CJ et al. Surg Radiol Anat. 2004;26:66-69
Whiteside JL et al. Am J Obstet Gynecol. 2003;189:1574-1578
Wijsmuller AR et al. World J Surg.2007;31:414-420

Nervio iliohipogástrico

A

Distancia Perforación del NIH en Apo. Obl. Ext. al orificio ing. ext.

3.8 cm
(2.5 – **5.5**)

B

Distancia NIH a Orificio ing.ext.

2.5 cm
(1.5 – **4.4**)

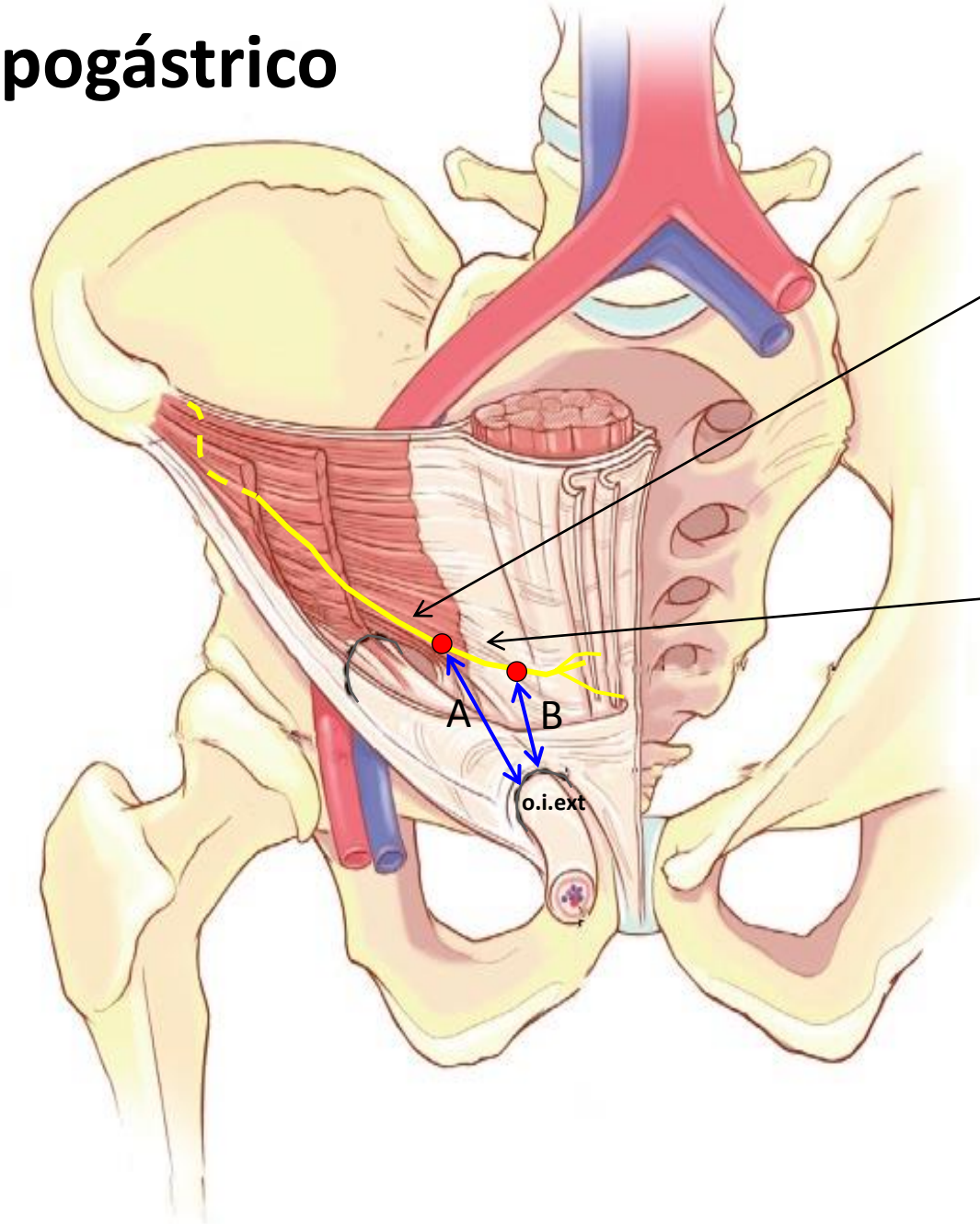

Antes de perforar la Apo. Obl. Ext.

Rama única	**83 %**
2 – 3 ramas	**17 %**

Perforada la Apo. Obl. Ext.

Rama única	**89 %**
2 – 3 ramas	**11 %**

+ ramas aberrantes

Wijsmuller AR et al. World J Surg. 2007;31:414-420

Nervio ilioinguinal

Ⓐ

Perfora (post-lat.)
Apo. Obl. Int.

57 %

Ⓑ

Perfora
Apo. Obl. Int.
en orificio ing. ext.

43 %

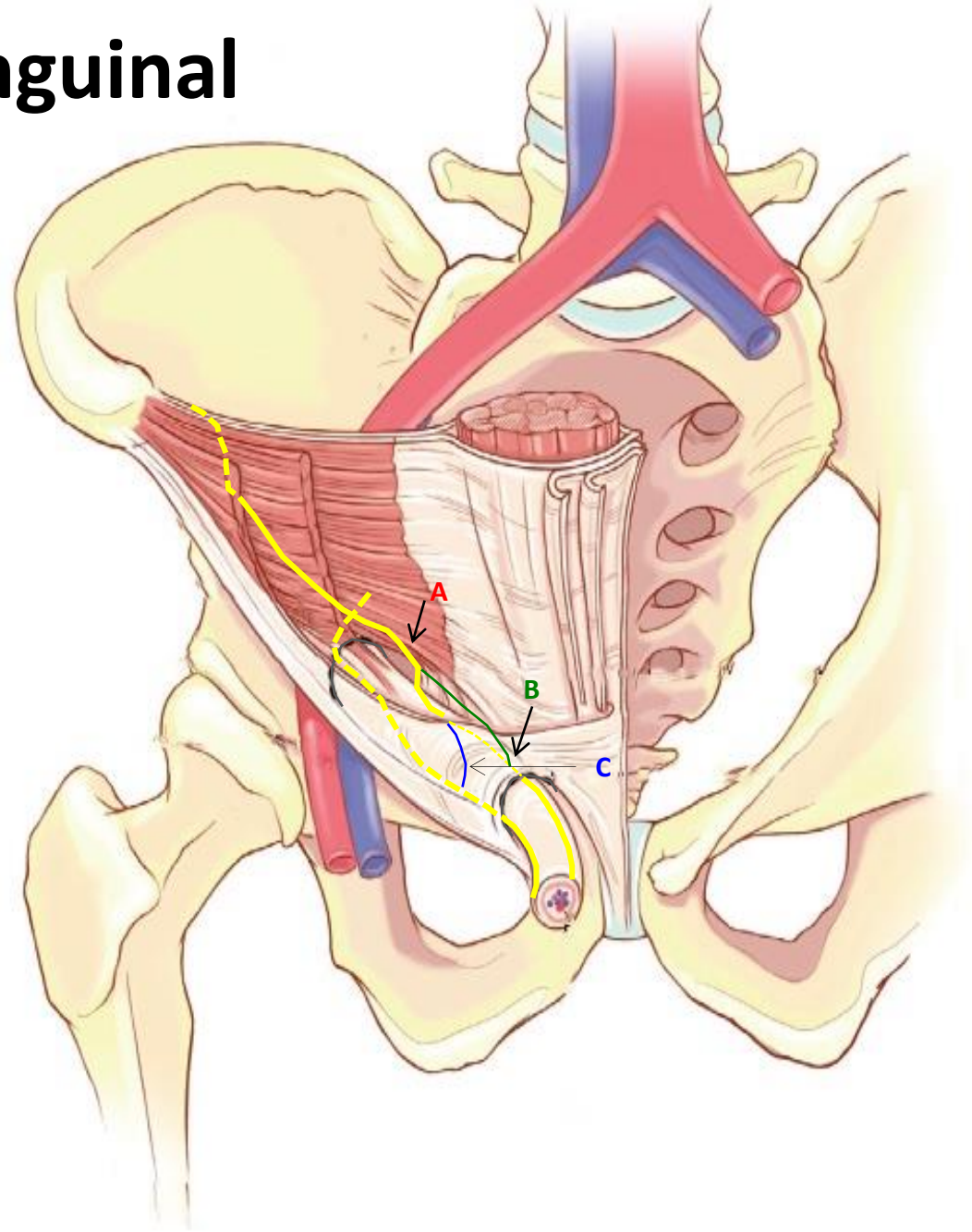

Ⓒ

Se incorpora a la
rama genital
del n. genitofemoral

43.7 %

Wijsmuller AR et al. World J Surg. 2007;31:414-420

Rama genital del n. genitofemoral

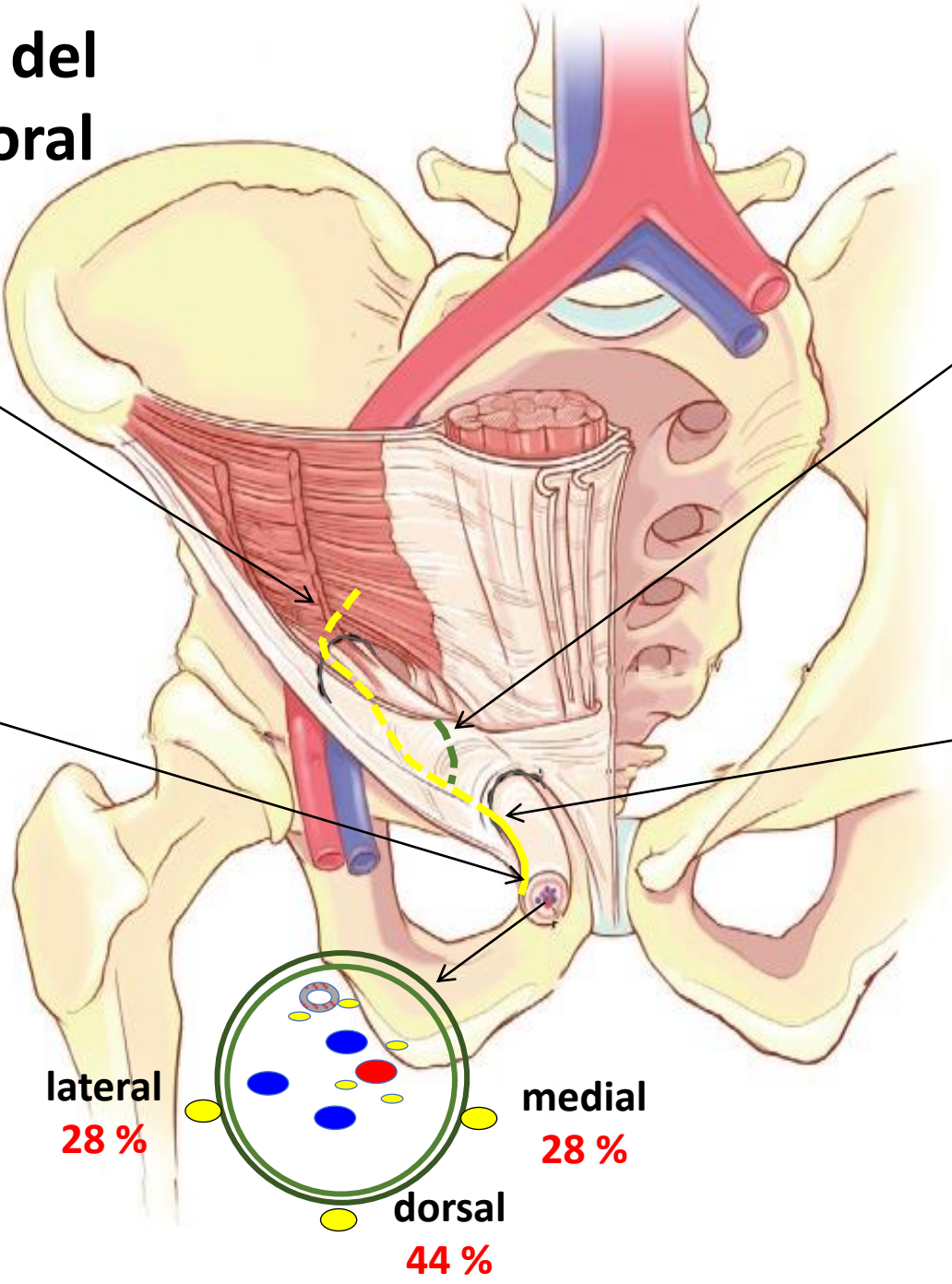

A

Penetra (post-lat.) en el orificio ing. profundo.

57 %

B

Discurre junto a los vasos espermáticos

43 %

C

Fibra del NII incorporada a la rama genital del n. genitofemoral

43.7 %

D

Se identifica en el Orificio ing. superficial

94 %

Wijsmuller AR et al. World J Surg. 2007;31:414-420

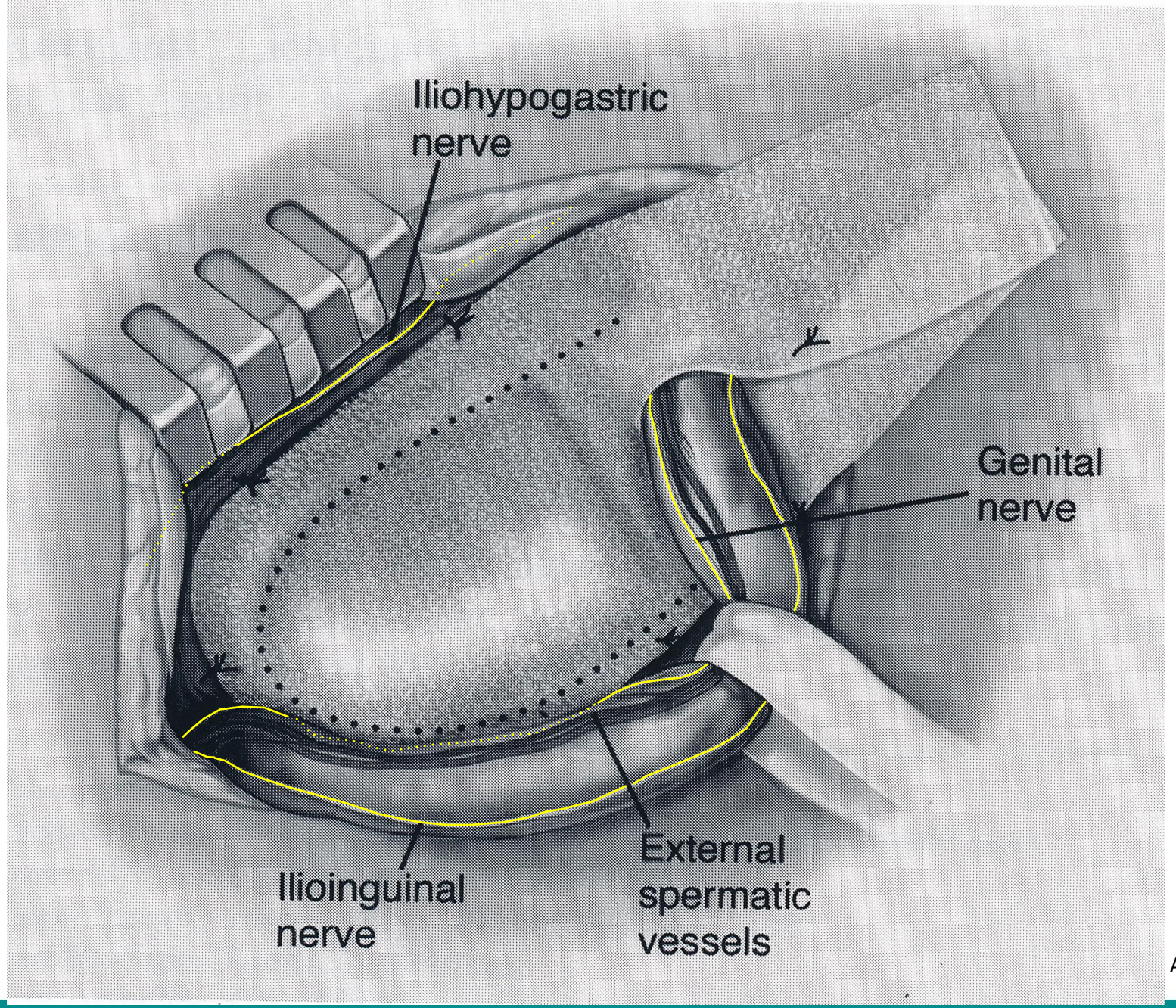

Amid P. Hernia. 2003;7:13-16

Especial atención a estos 2 tipos “anatómicos” de hernias inguinales

Hernia de Spiegel Inferior
“ Hernia suprainguinal “

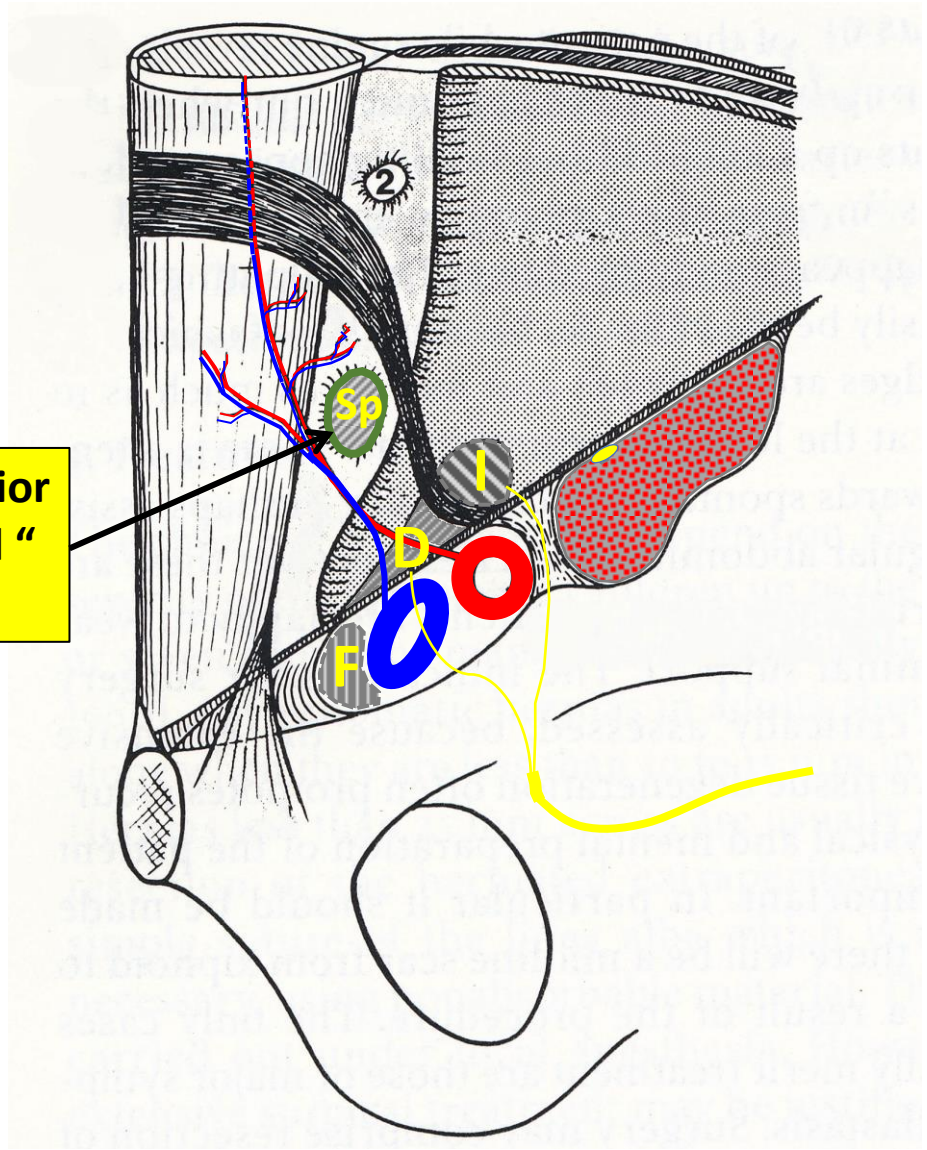

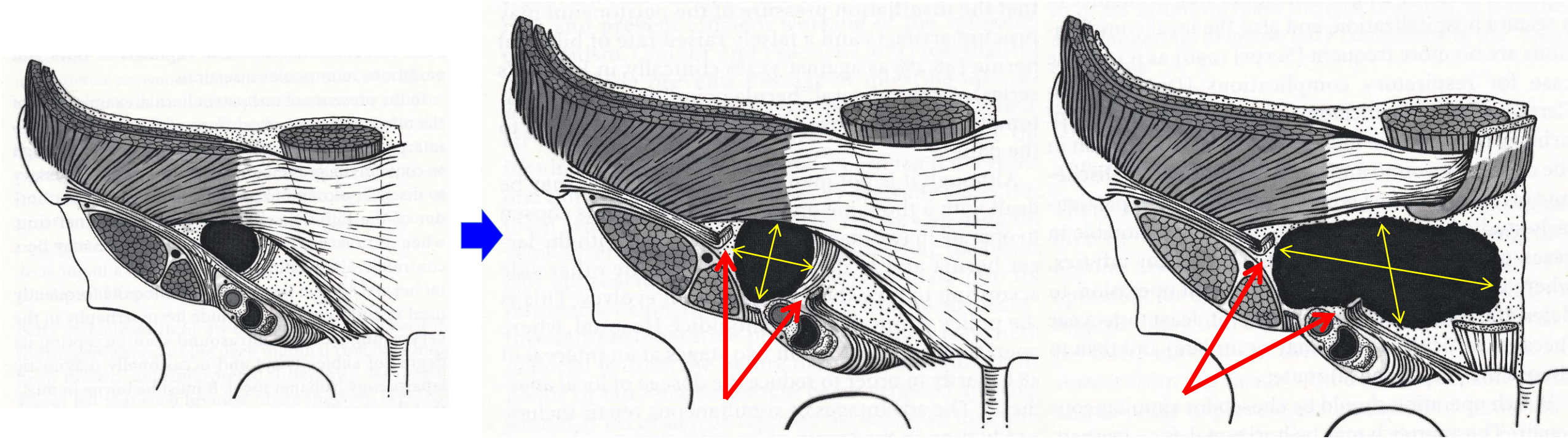

Chevrel JP. 1998

Vía Anterior

Transinguino-preperitoneal

T I P P

MODELO TÉCNICO PARADIGMÁTICO

Técnica de Rives

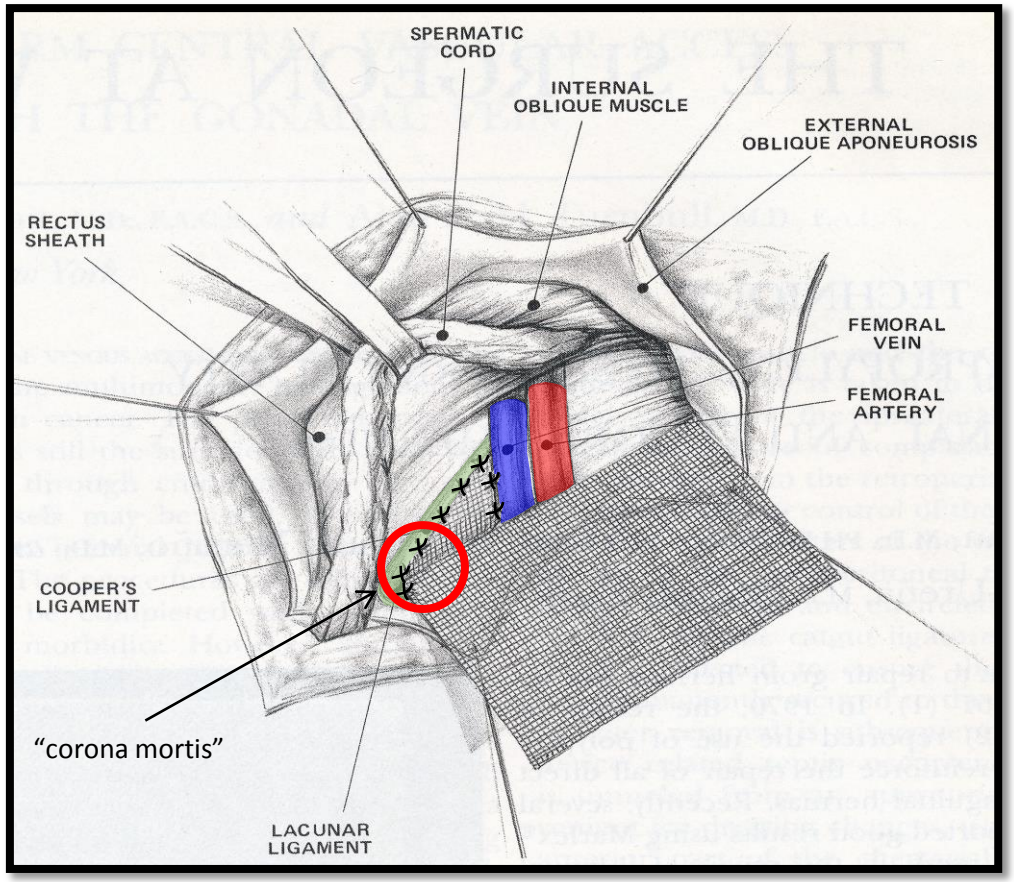

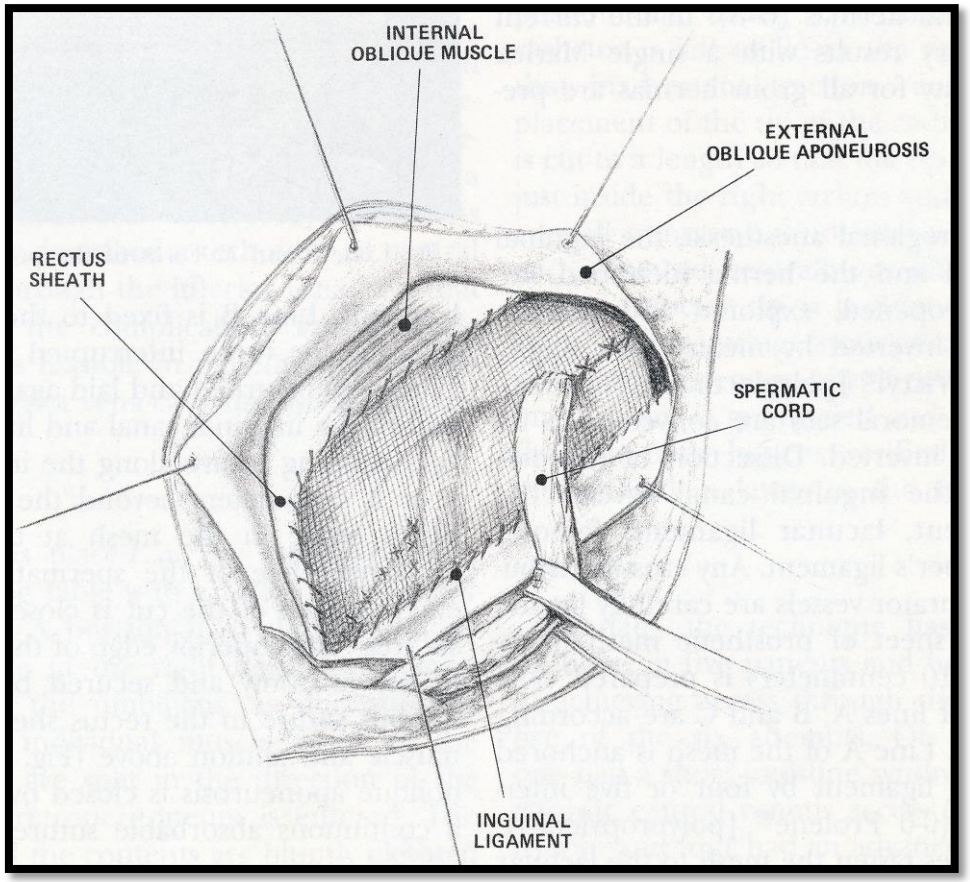

Celdrán A et al. Surg Gynecol Obstet. 1992;175:359-361

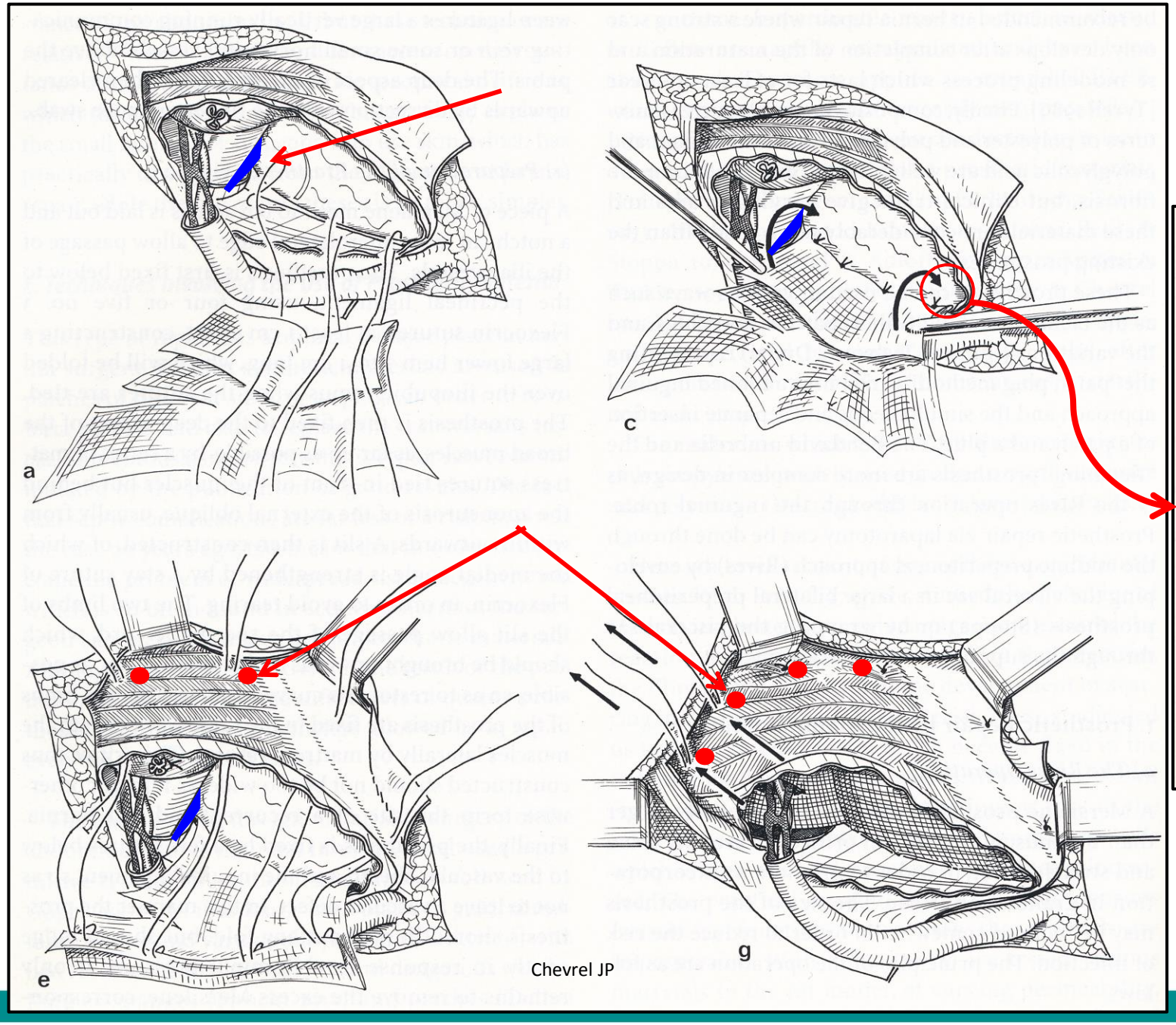

Chevrel JP

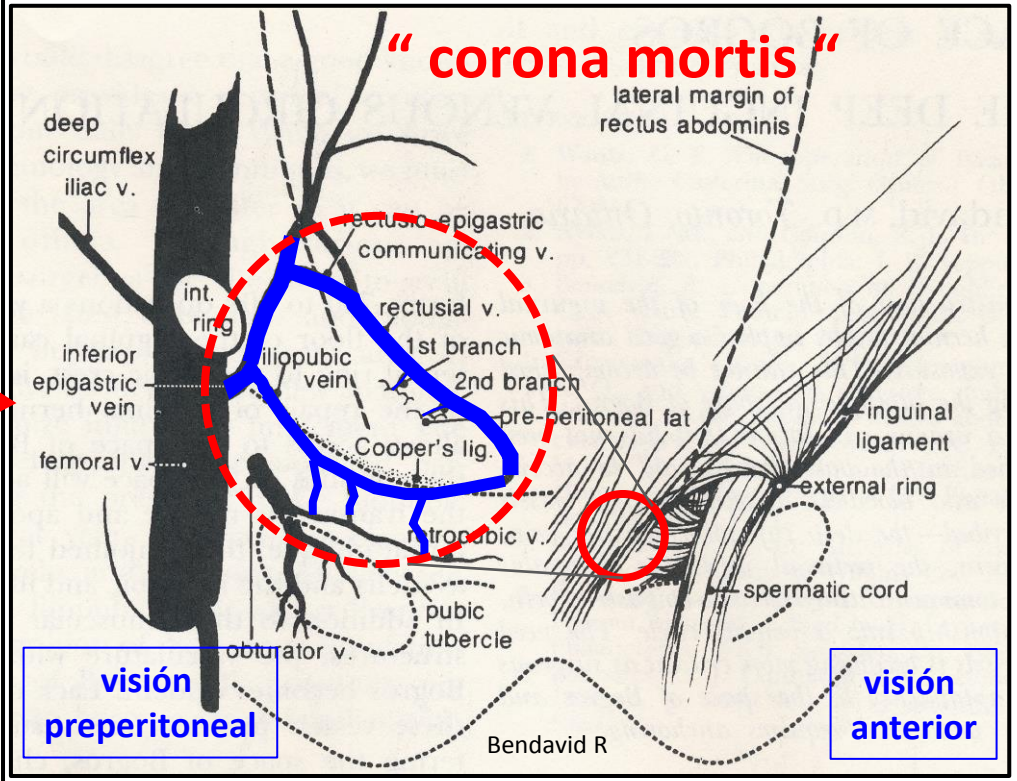

Bendavid R

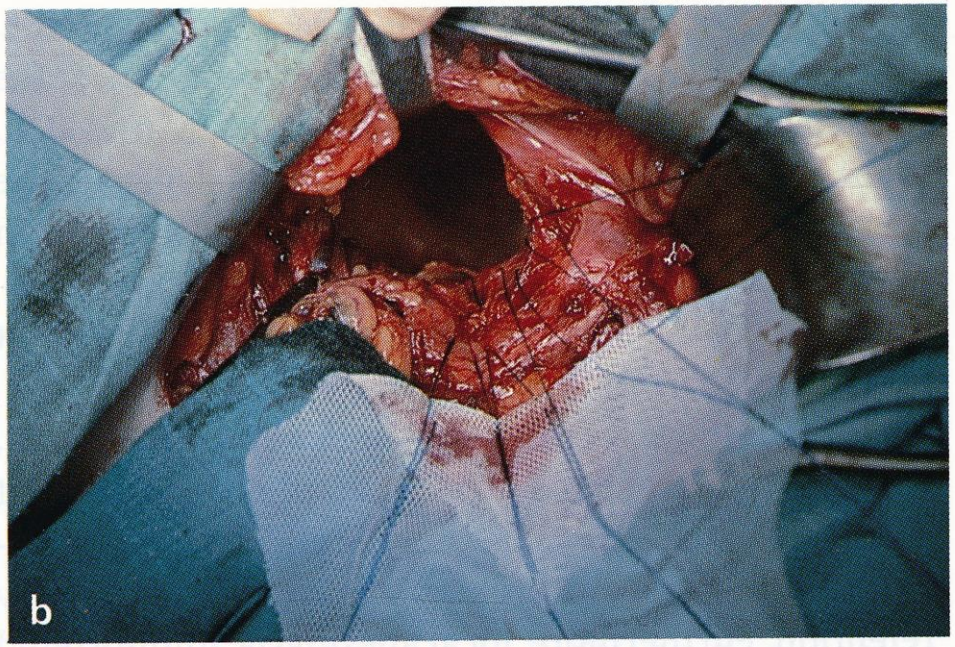

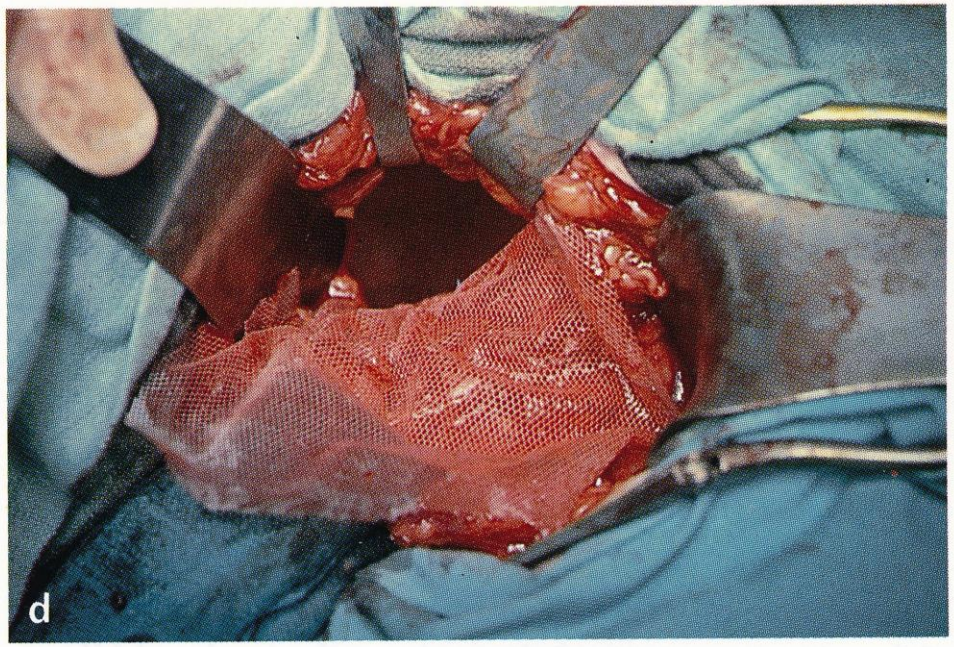

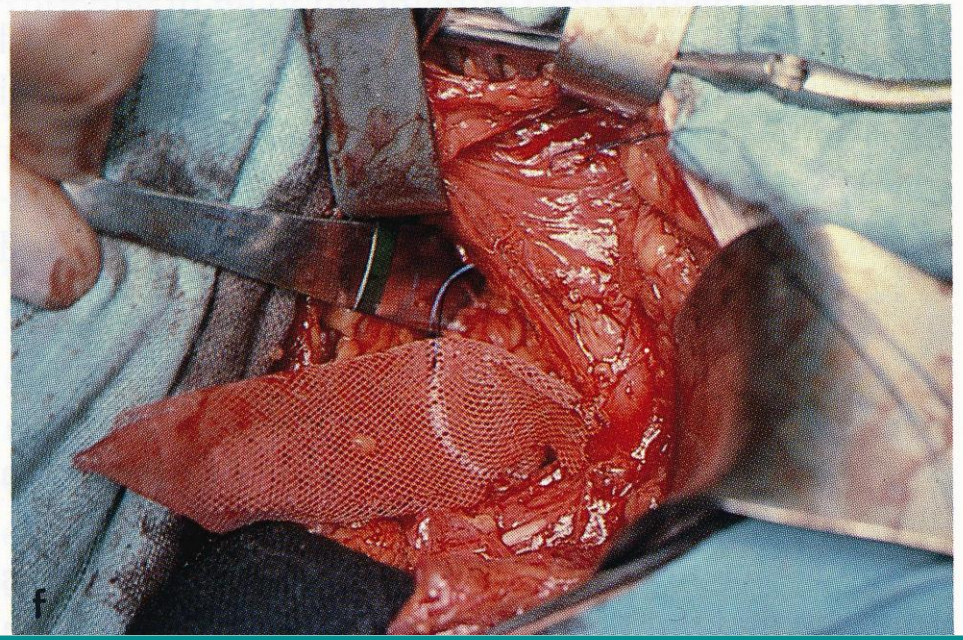

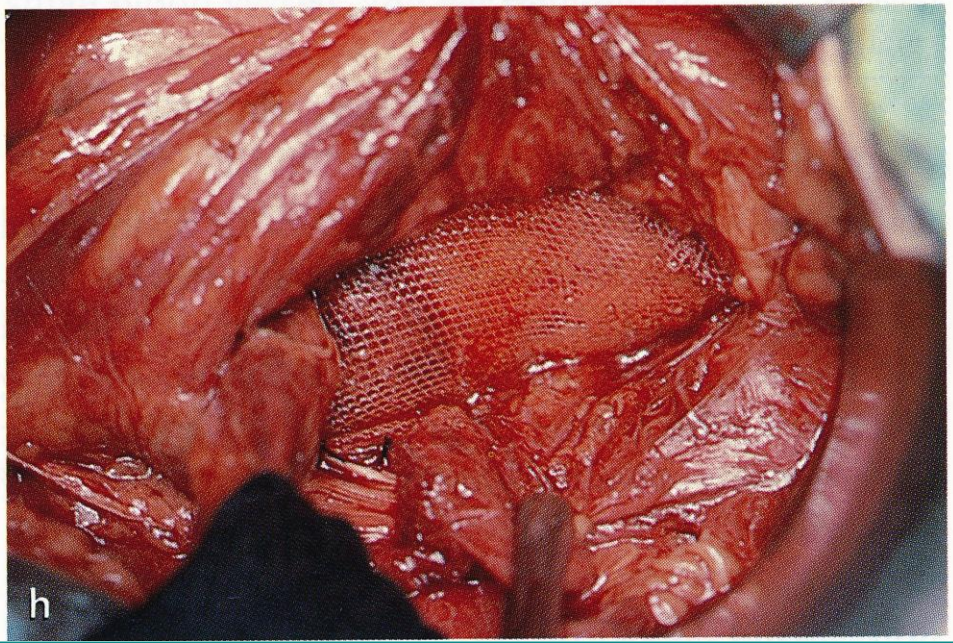

Chevrel JP
1999

Vía Anterior

Hernia Femoral

MODELOS TÉCNICOS PARADIGMÁTICOS

Técnica de Gimbernat (1772)

Técnica de Wantz

Técnica de Lichtenstein

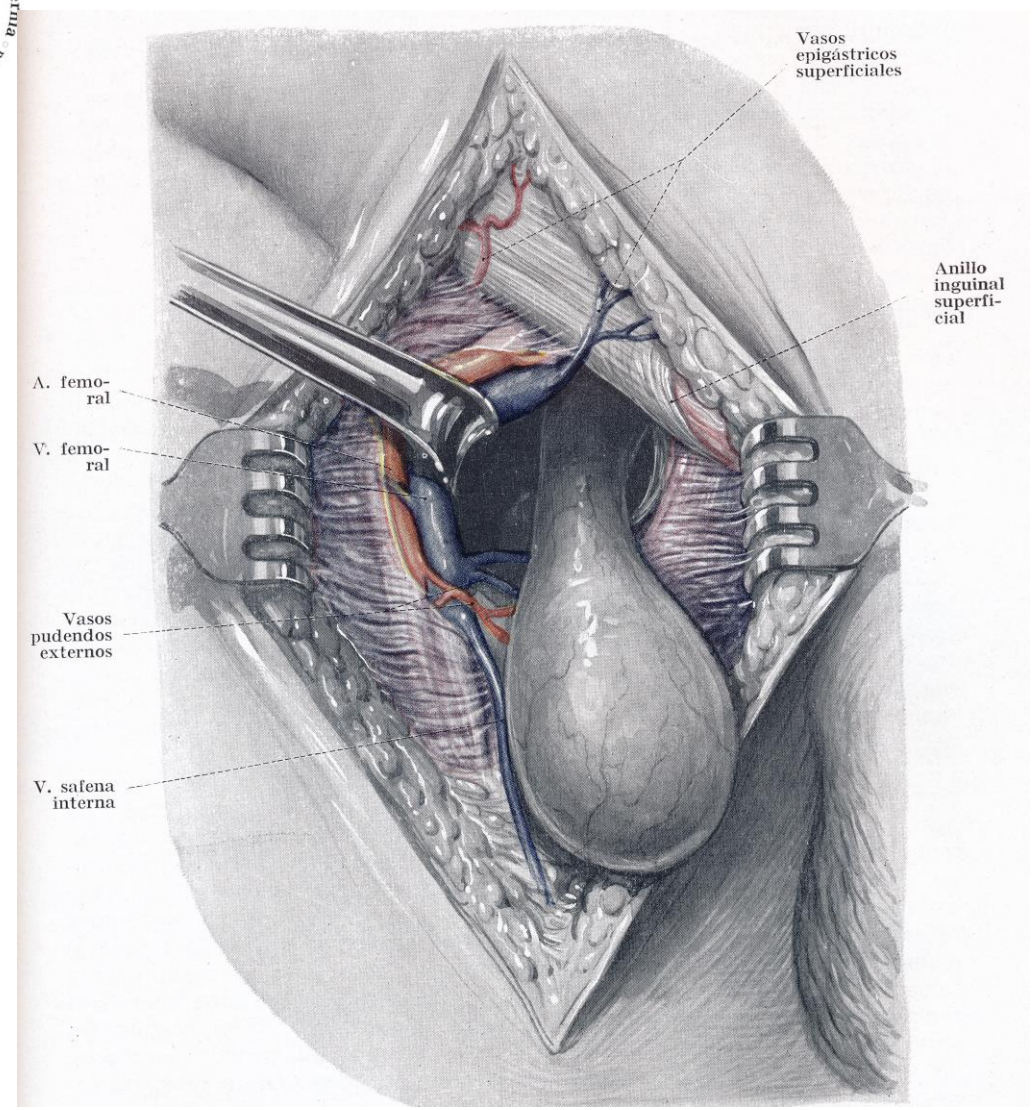
Vasos epigástricos superficiales
Anillo inguinal superficial
A. femoral
V. femoral
Vasos pudendos externos
V. safena interna

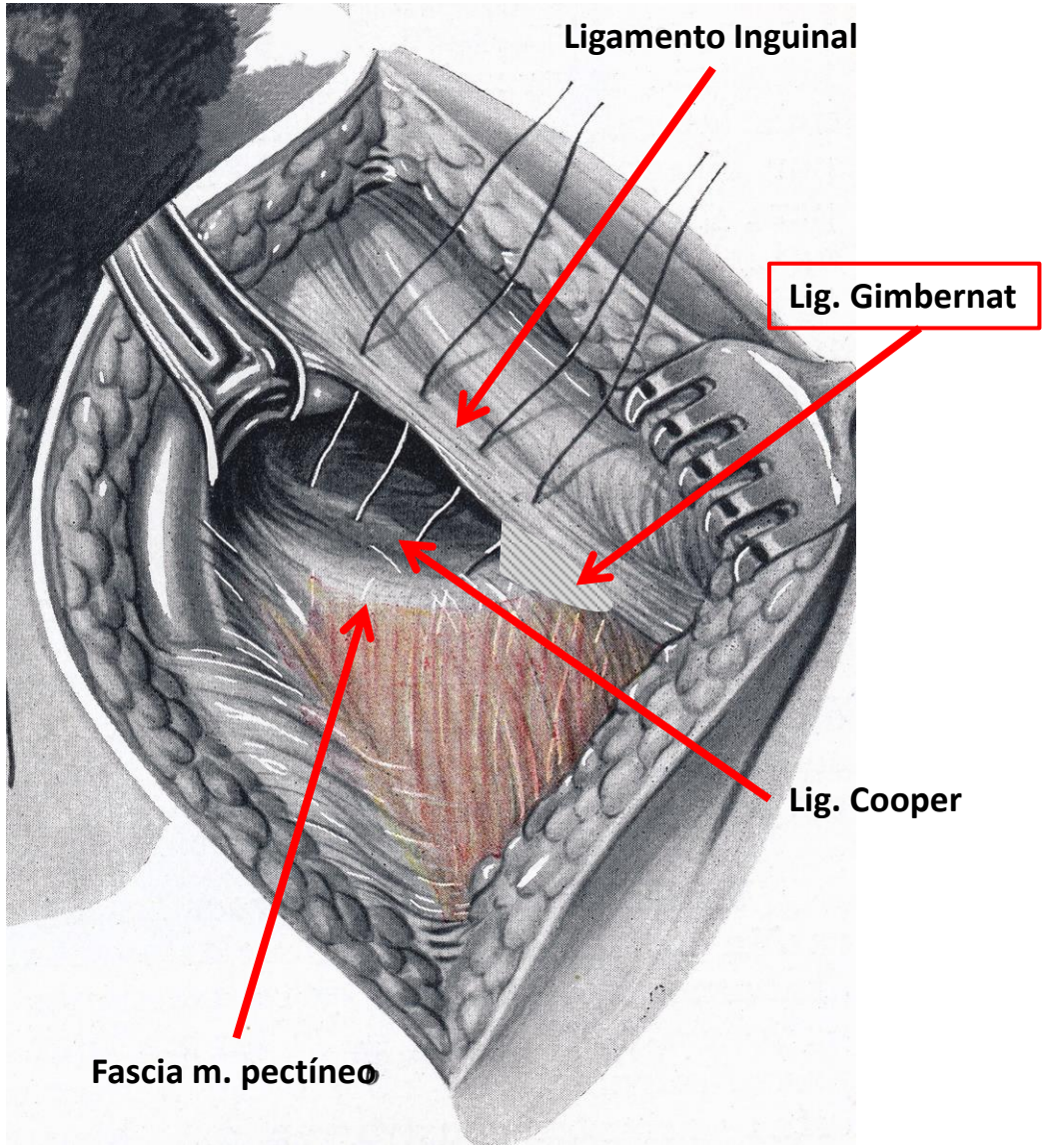
Ligamento Inguinal
Lig. Gimbernat
Lig. Cooper
Fascia m. pectíneo

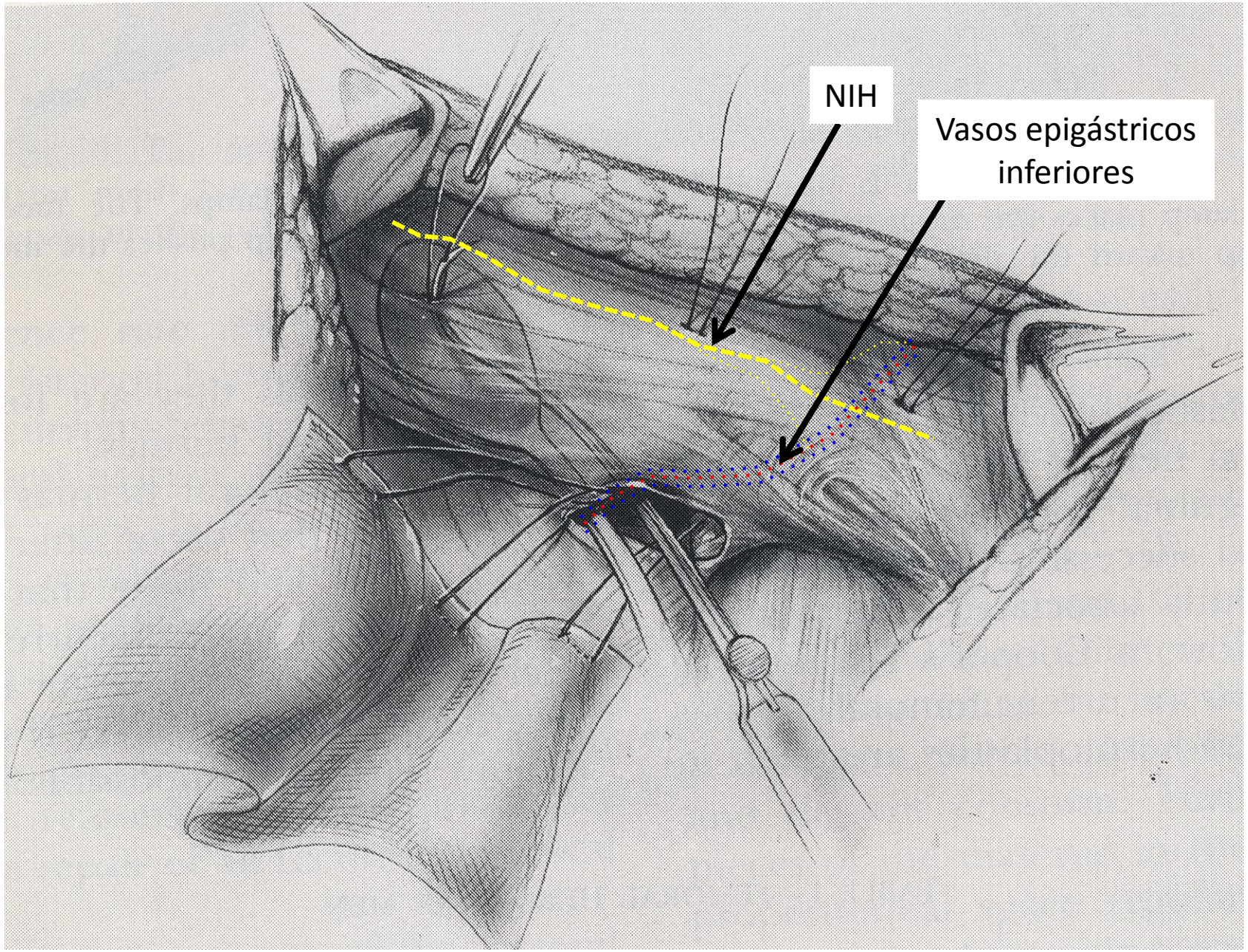
NIH
Vasos epigástricos inferiores

Wantz GE et al.
J Am Coll Surg. 1996;182:417-422

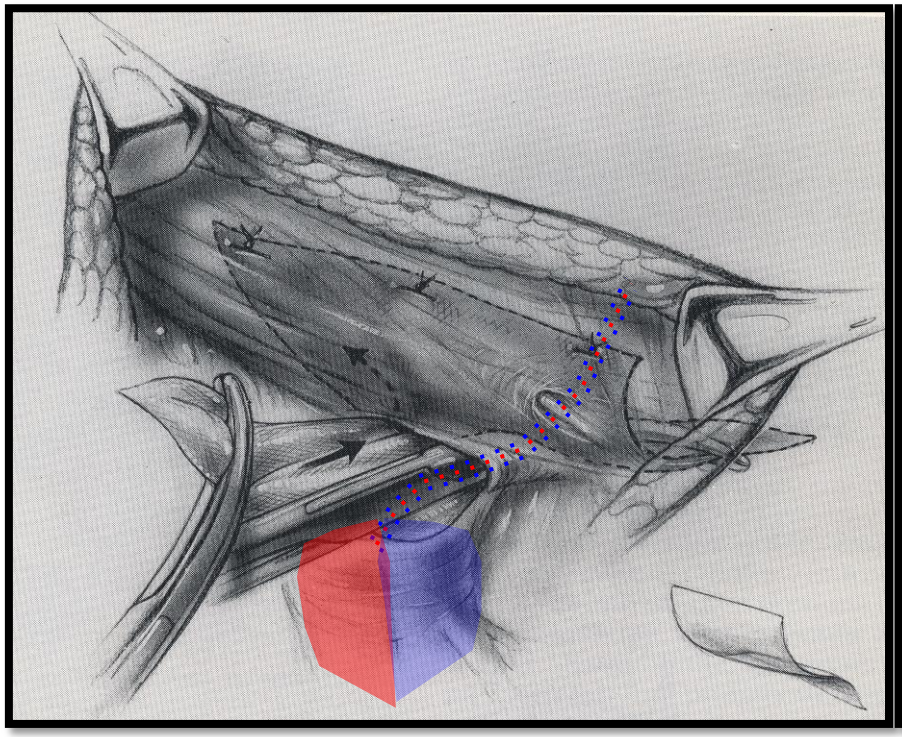

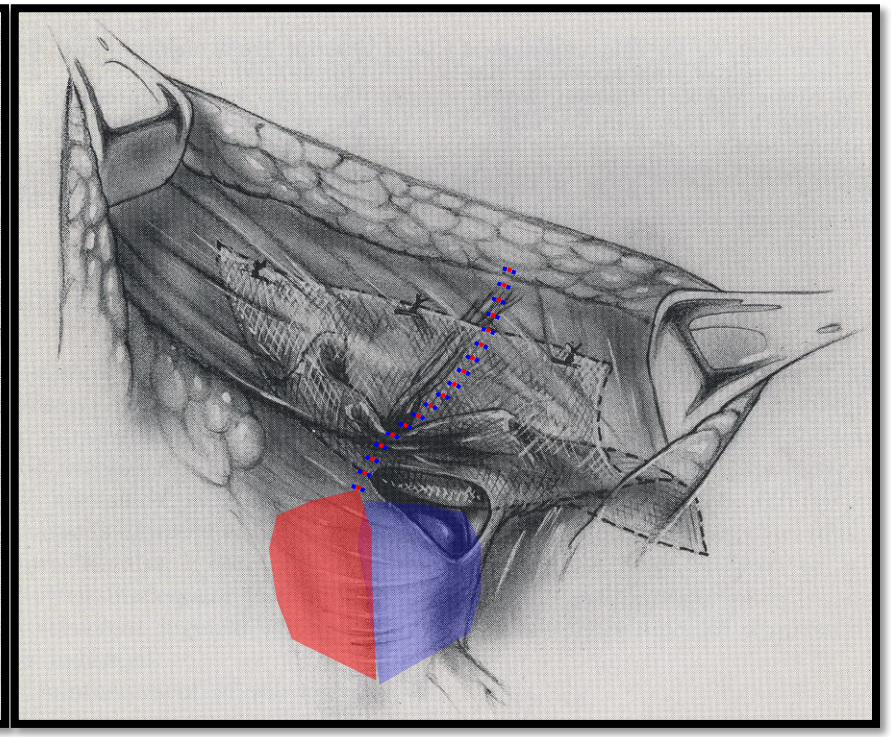

Lichtenstein IL et al.
Am J Surg. 1974;128:439-444

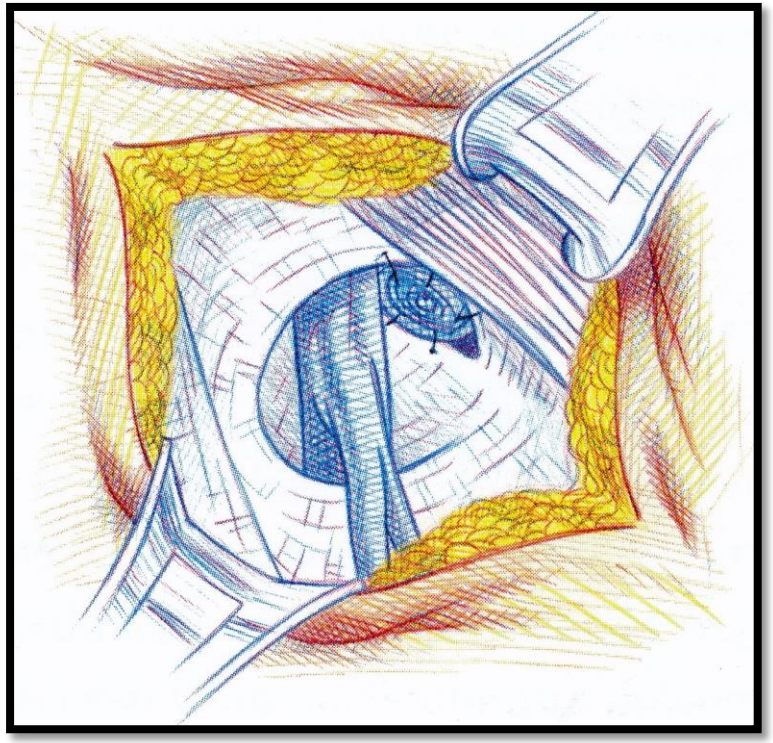

Vía Posterior

Preperitoneal abierta

MODELOS TÉCNICOS PARADIGMÁTICOS

Técnica de Nyhus

Técnicas de Stoppa / Wantz

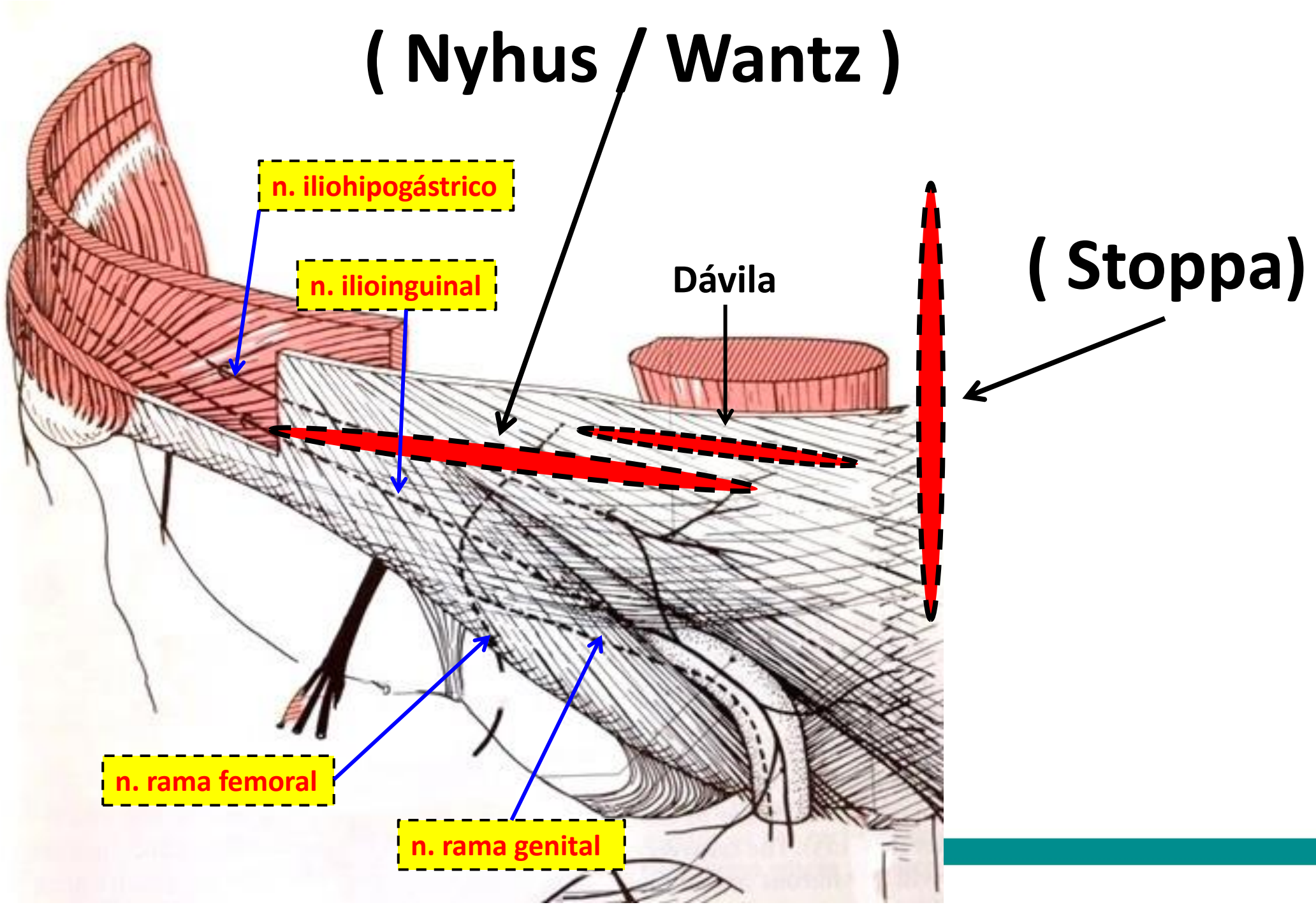
(Nyhus / Wantz)
n. iliohipogástrico
n. ilioinguinal
Dávila
(Stoppa)
n. rama femoral
n. rama genital

Corte sagital del canal inguinal derecho (visto desde medial)

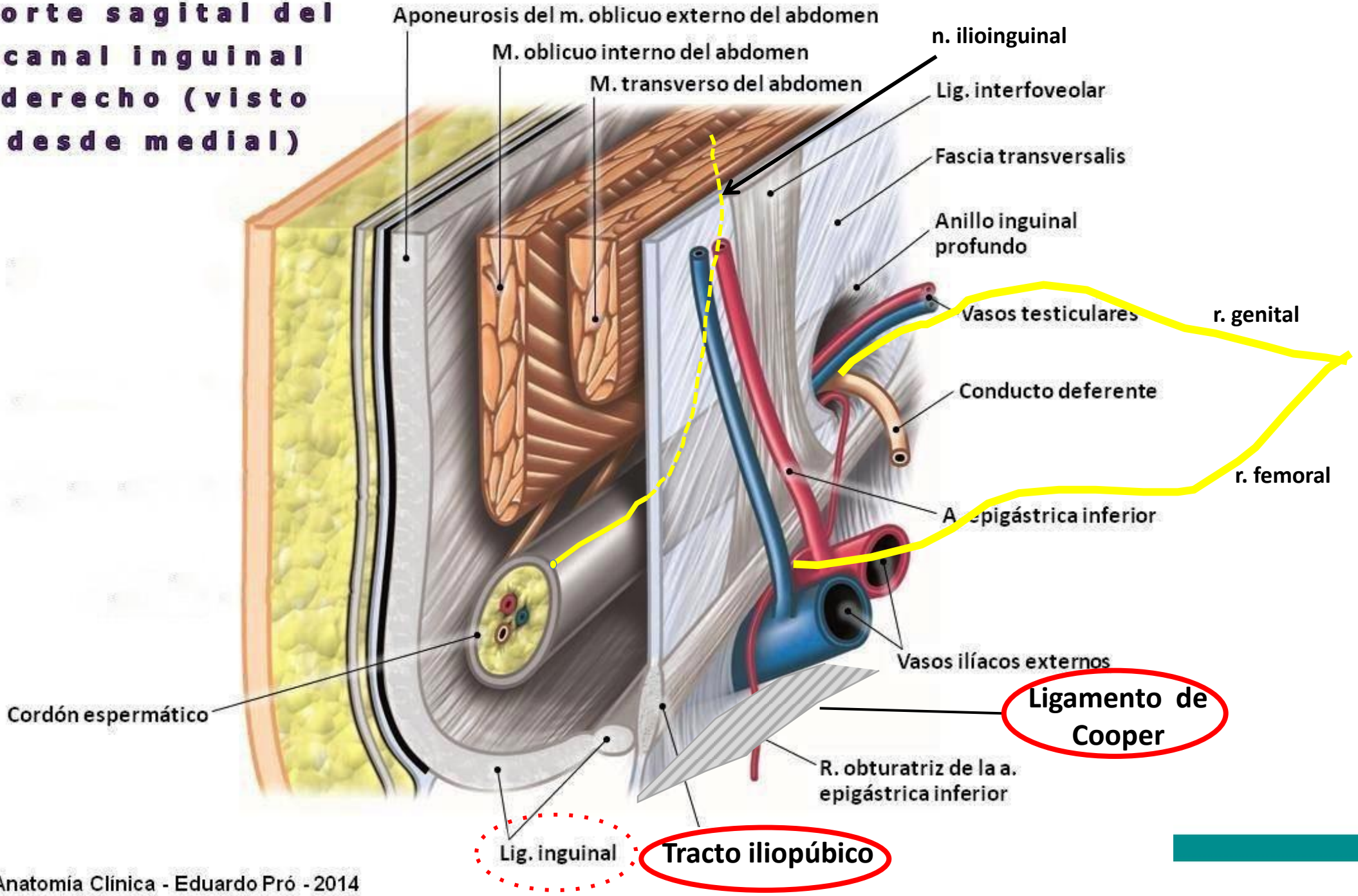

© Anatomía Clínica - Eduardo Pró - 2014

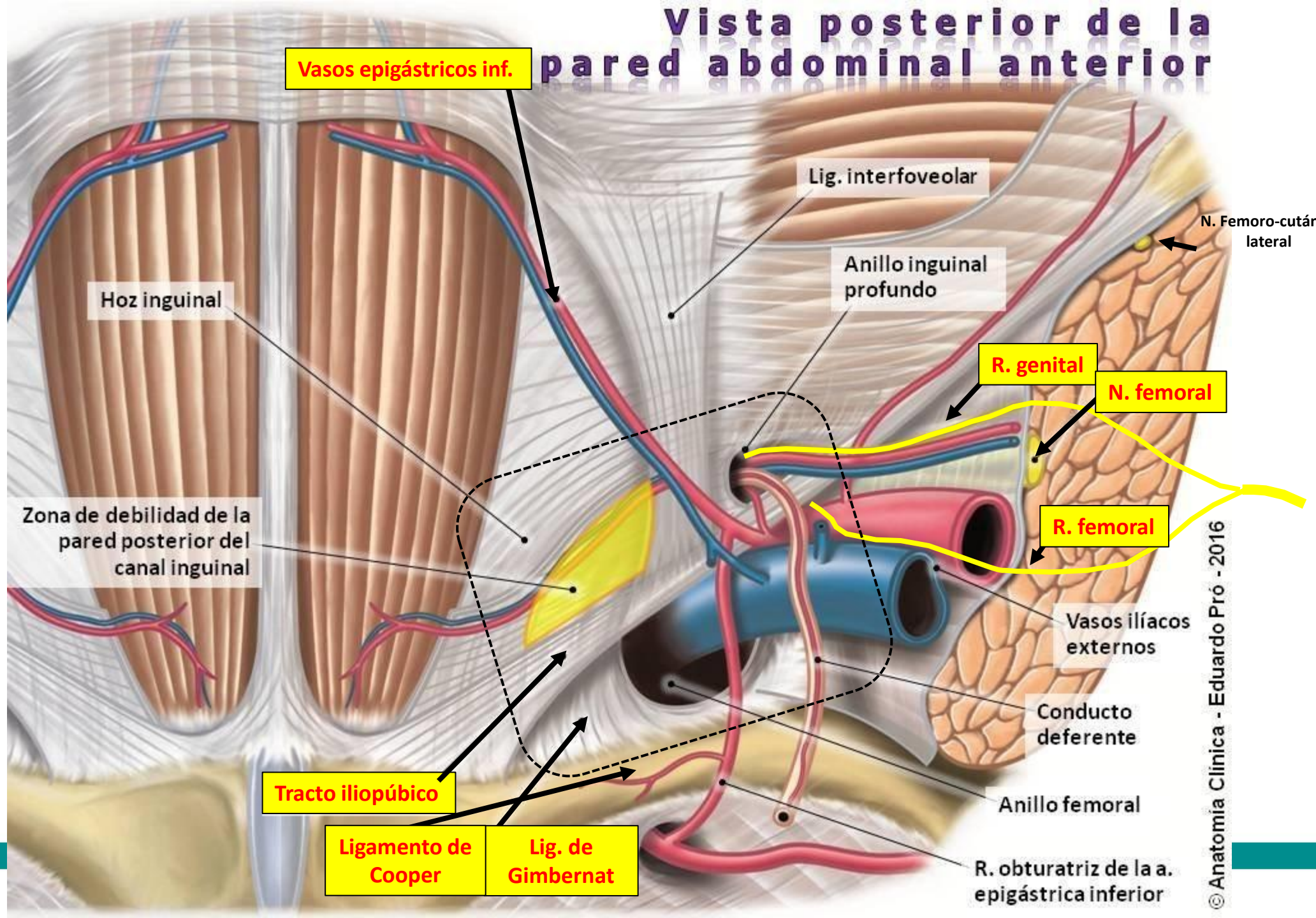
Vista posterior de la pared abdominal anterior
Vasos epigástricos inf.
Lig. interfoveolar
N. Femoro-cutáneo lateral
Anillo inguinal profundo
Hoz inguinal
R. genital
N. femoral
R. femoral
Zona de debilidad de la pared posterior del canal inguinal
Vasos ilíacos externos
Conducto deferente
Anillo femoral
Tracto iliopúbico
Ligamento de Cooper
Lig. de Gimbernat
R. obturatriz de la a. epigástrica inferior
© Anatomía Clínica - Eduardo Pró - 2016

Hoja anterior
fascia m. recto
(Dávila)

Musculatura plana
(o.Ext / o. Int. / transv.
con sus fascias)
(Nyhus / Wantz)

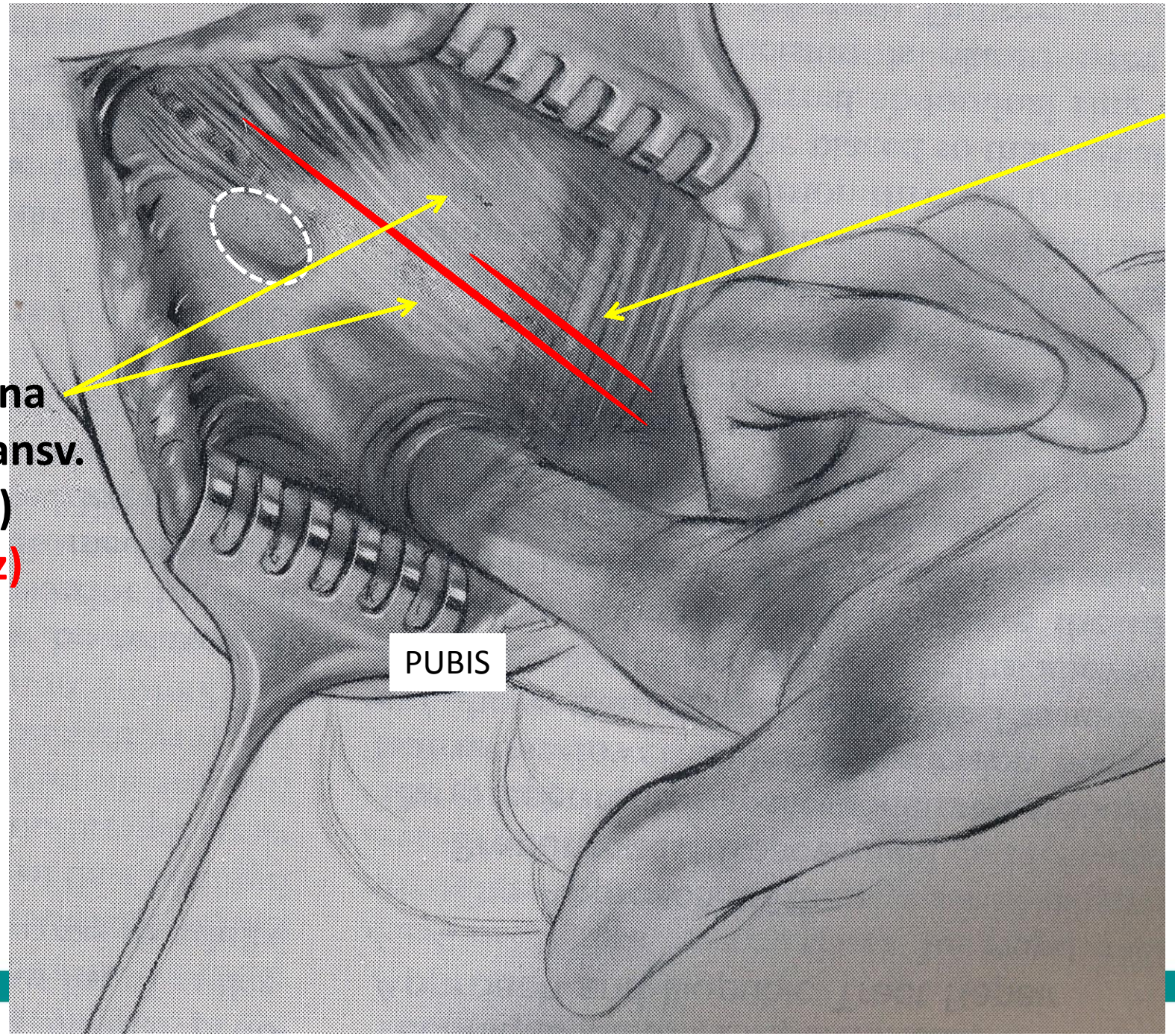

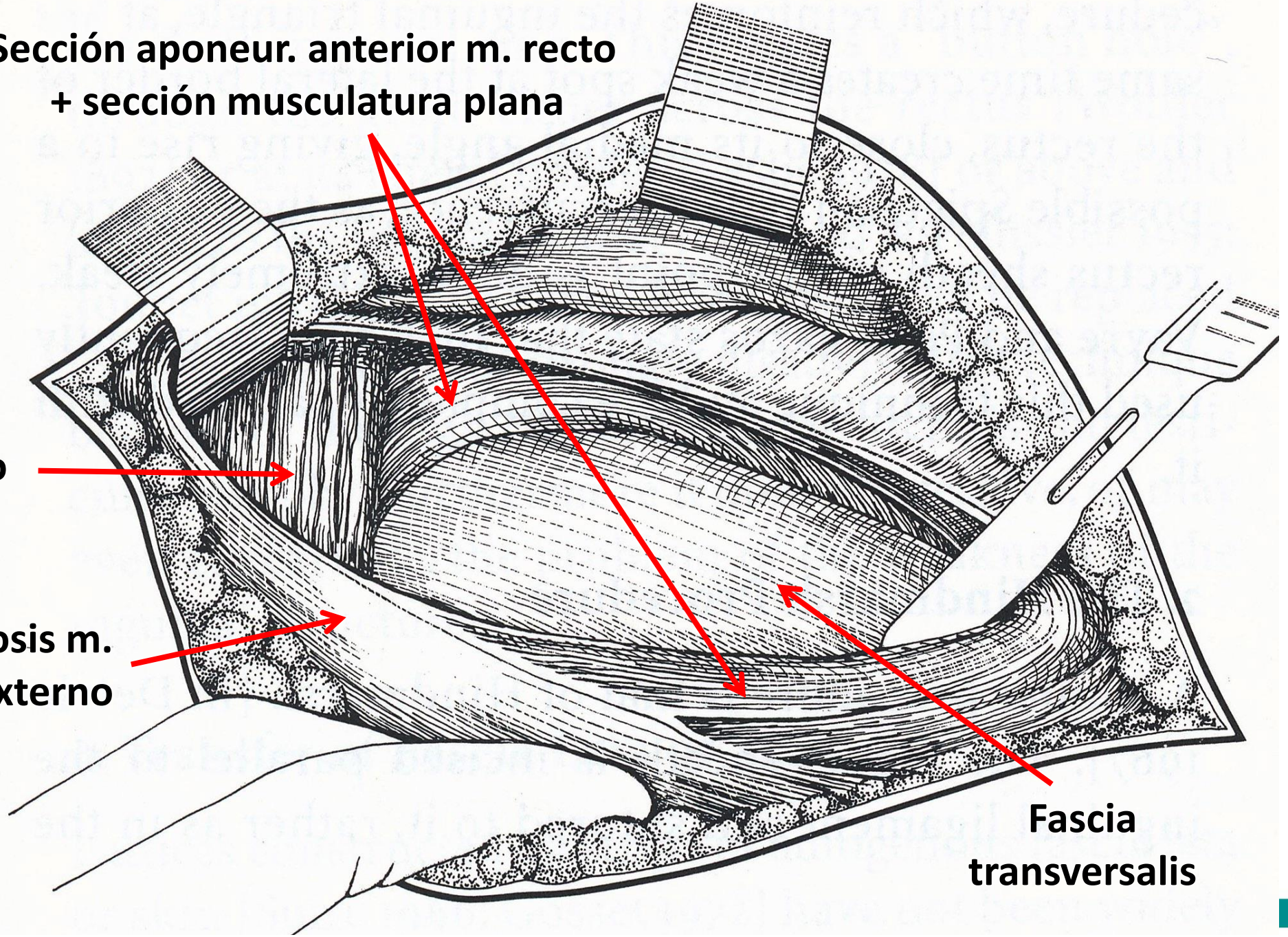
Sección aponeur. anterior m. recto
+ sección musculatura plana
m. recto
Aponeurosis m.
oblicuo externo
Fascia
transversalis

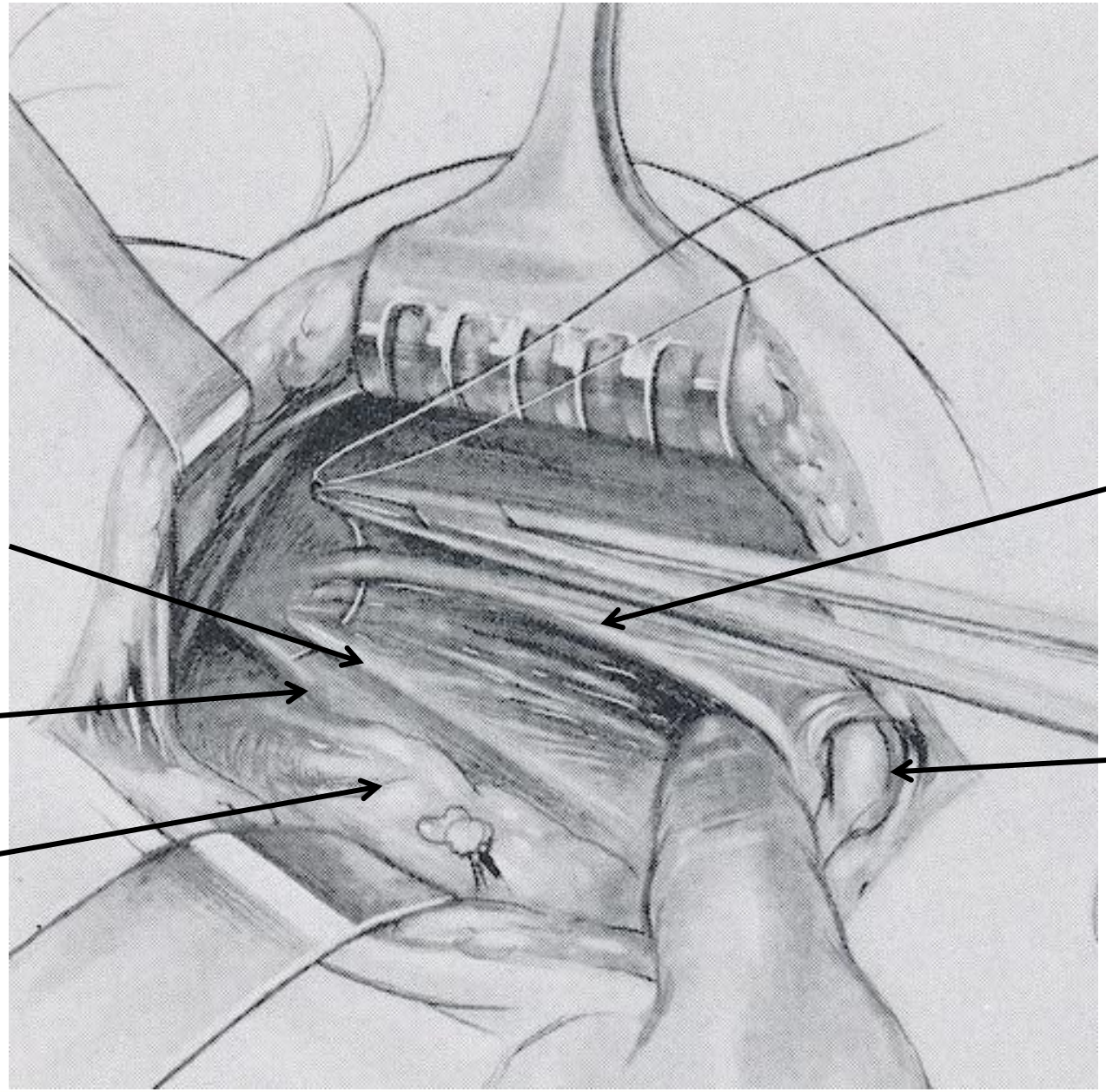

Cintilla iliopúbica de Thomson

Fascia transversalis + m. transverso

Ligamento de Cooper

Cordón espermático

Saco herniario y visceral

Hernia directa

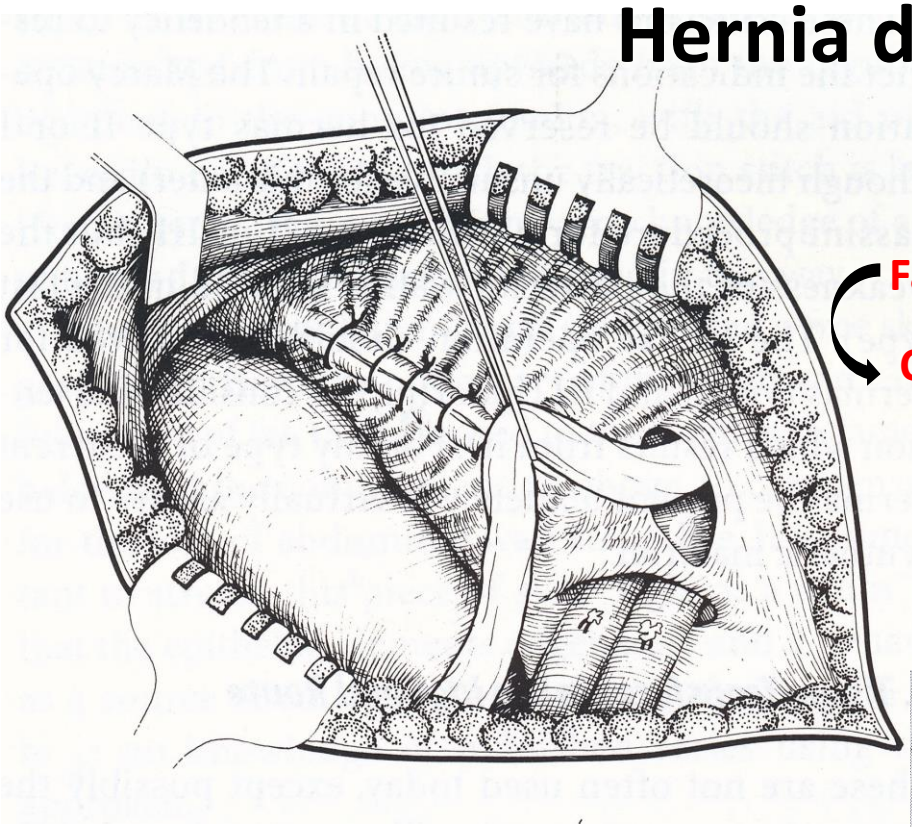

L. Cooper

Fascia transv. – m. transverso a

Cintilla iliopúbica de Thomson

Cintilla iliopúbica a

Lig. de Cooper

Hernia mixta

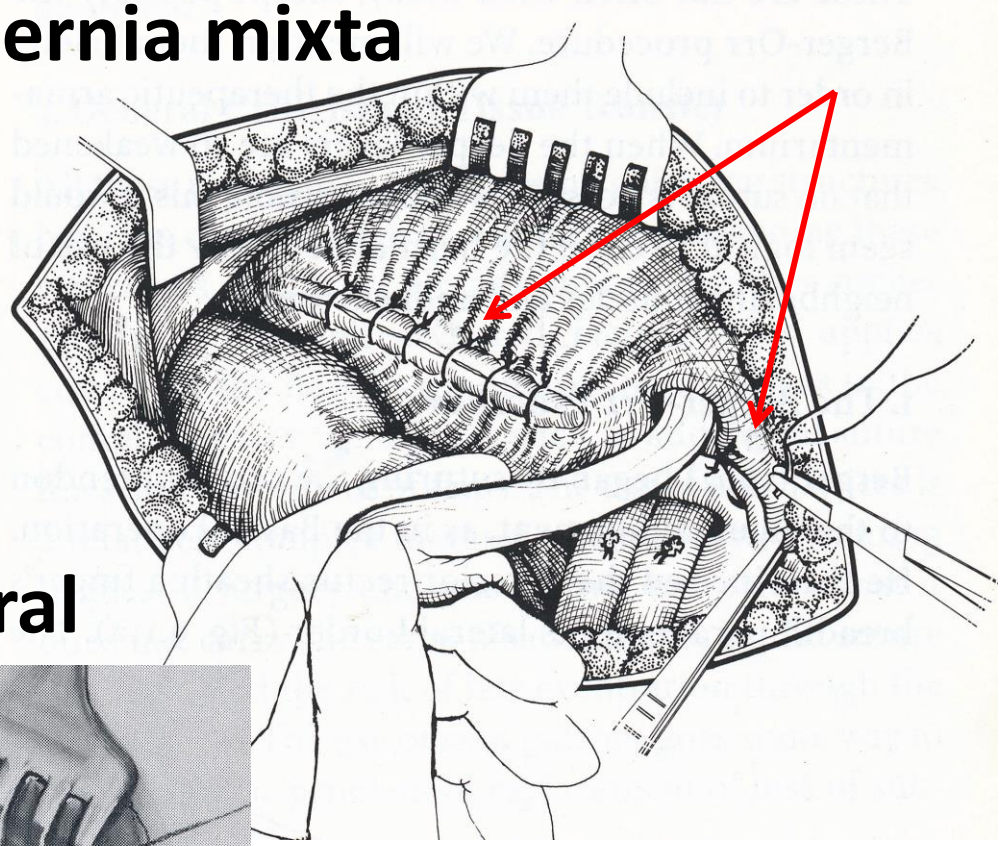

Cintilla iliopúbica

Hernia femoral

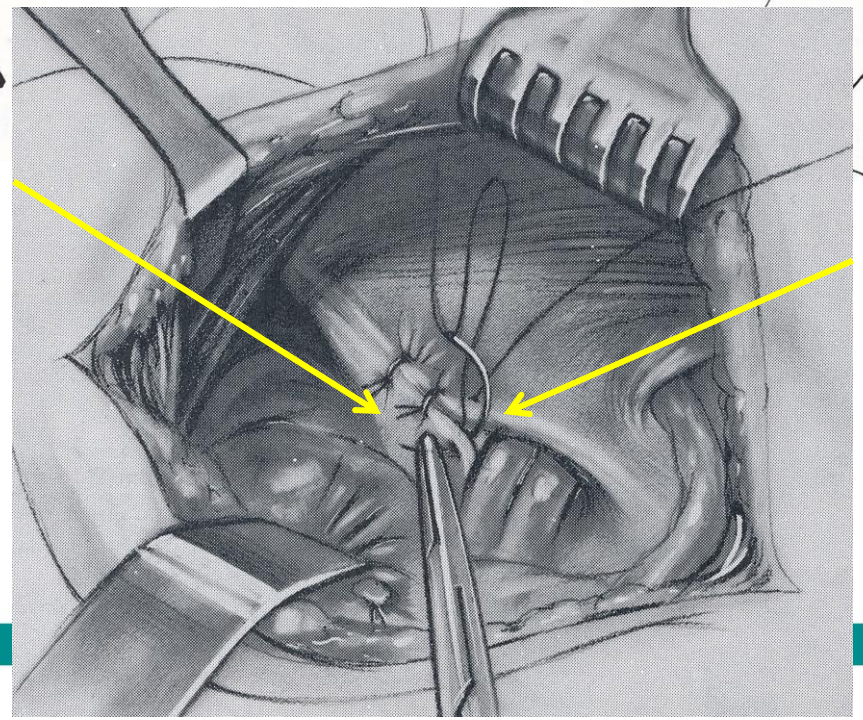

Incisión / reconstrucción de la musculatura plana (oblicuo ext., int., transv.,f.transv.)

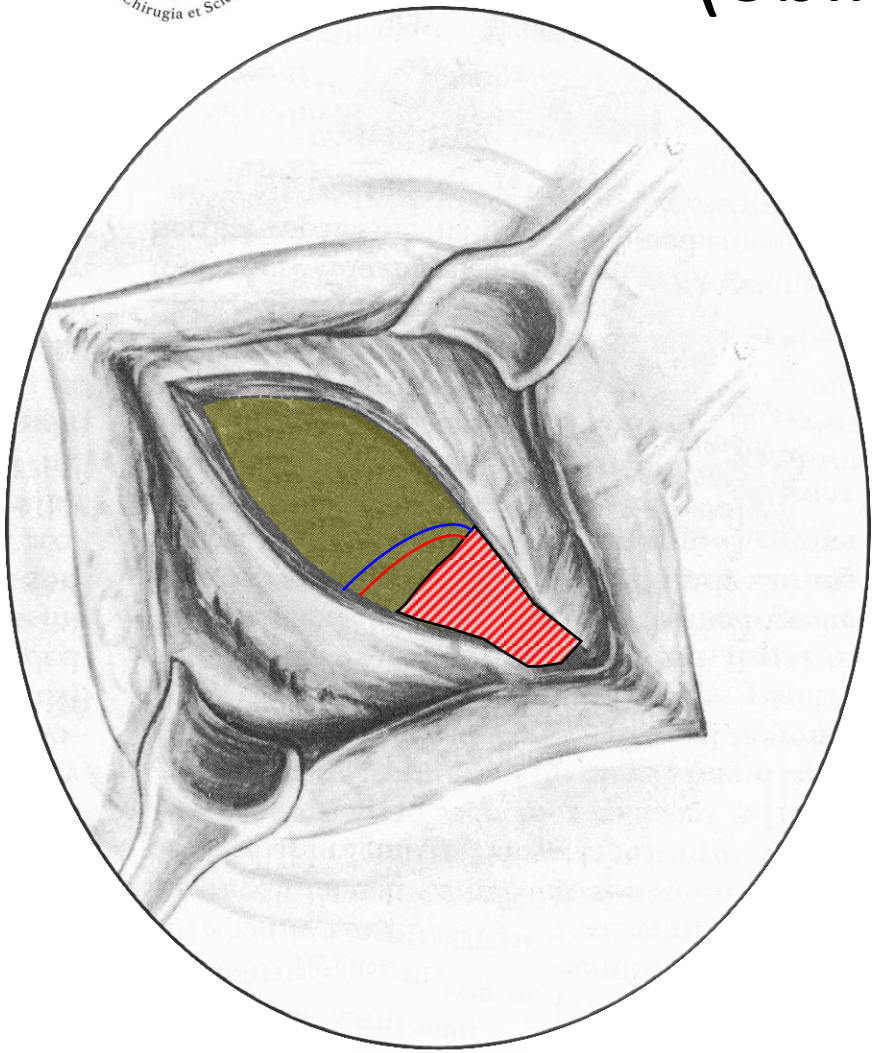

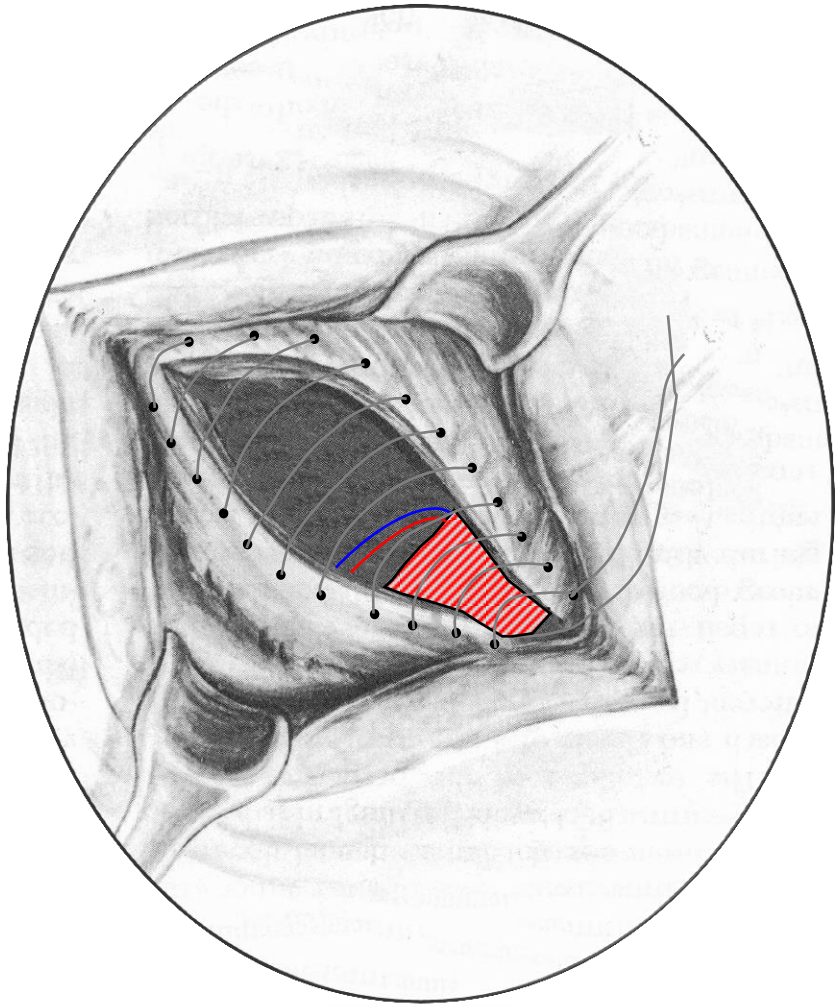

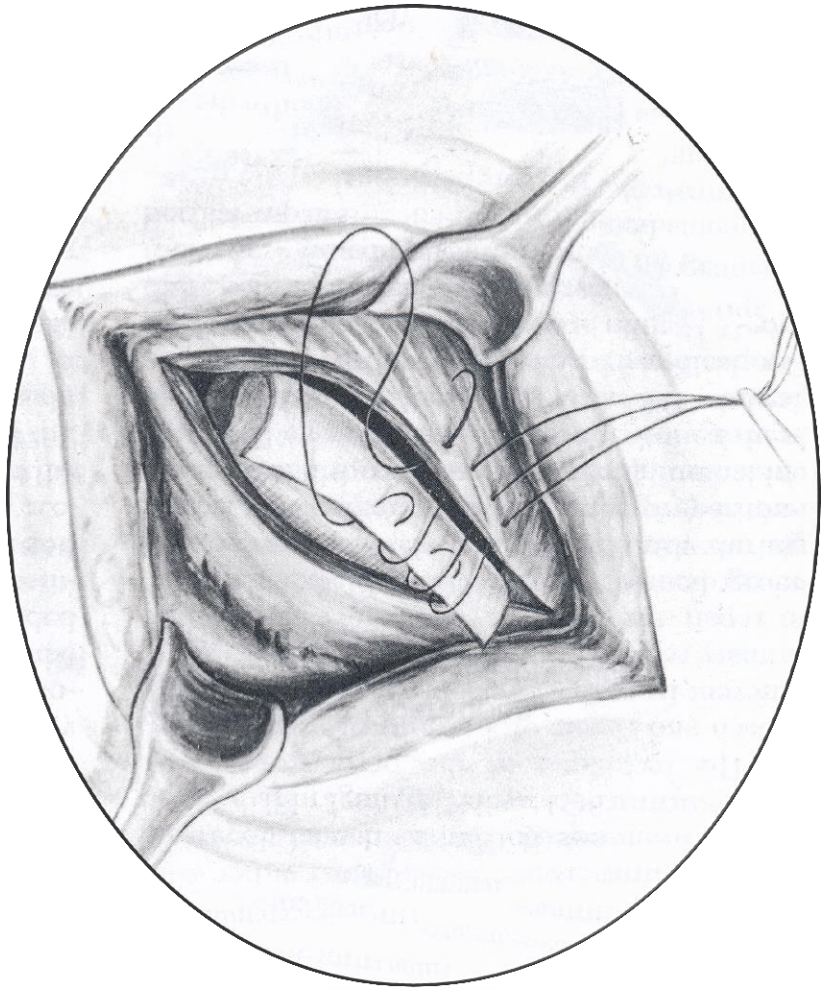

Vista posterior de la pared abdominal anterior

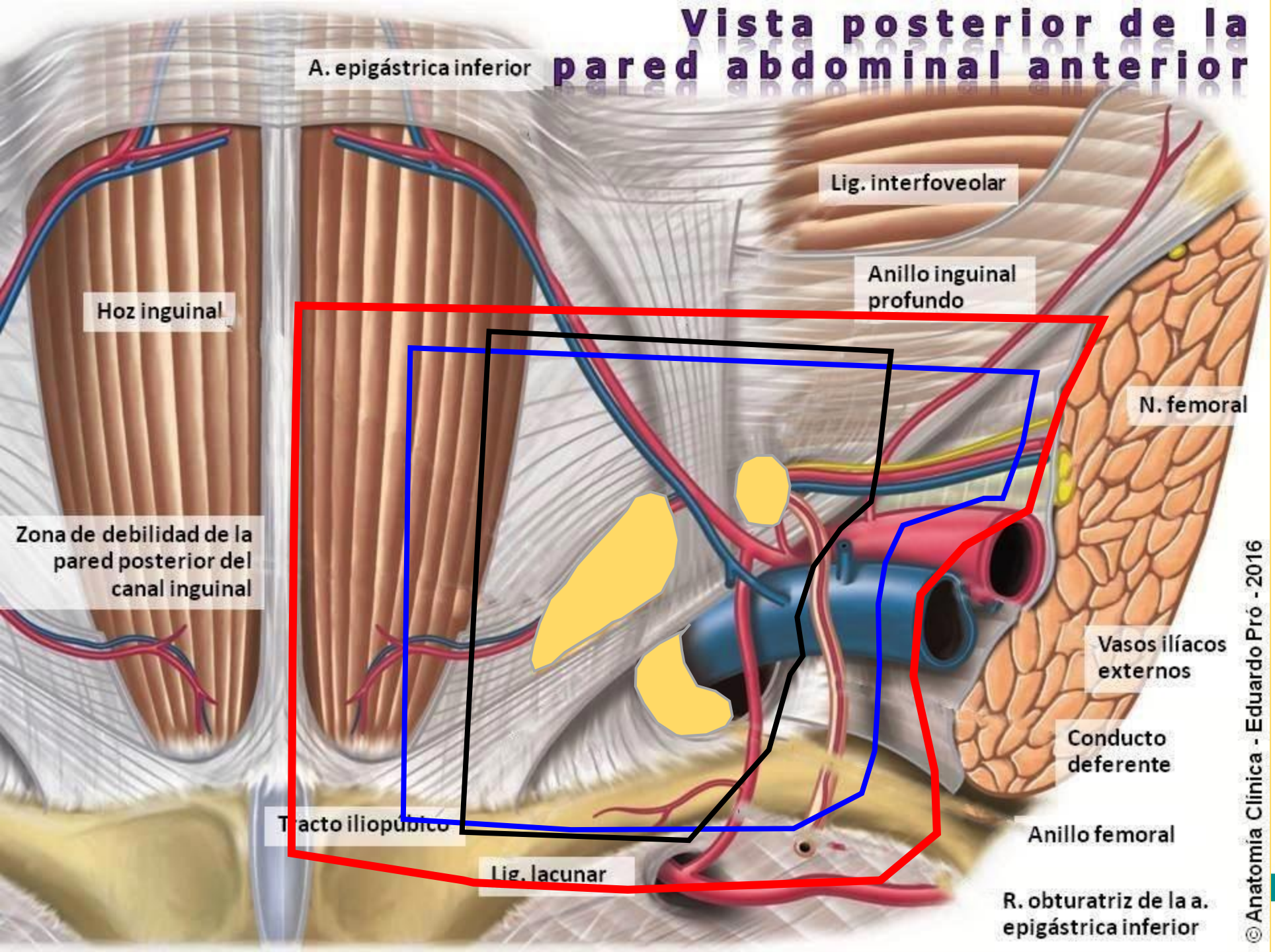

Wantz / Stoppa

Nyhus

Dávila

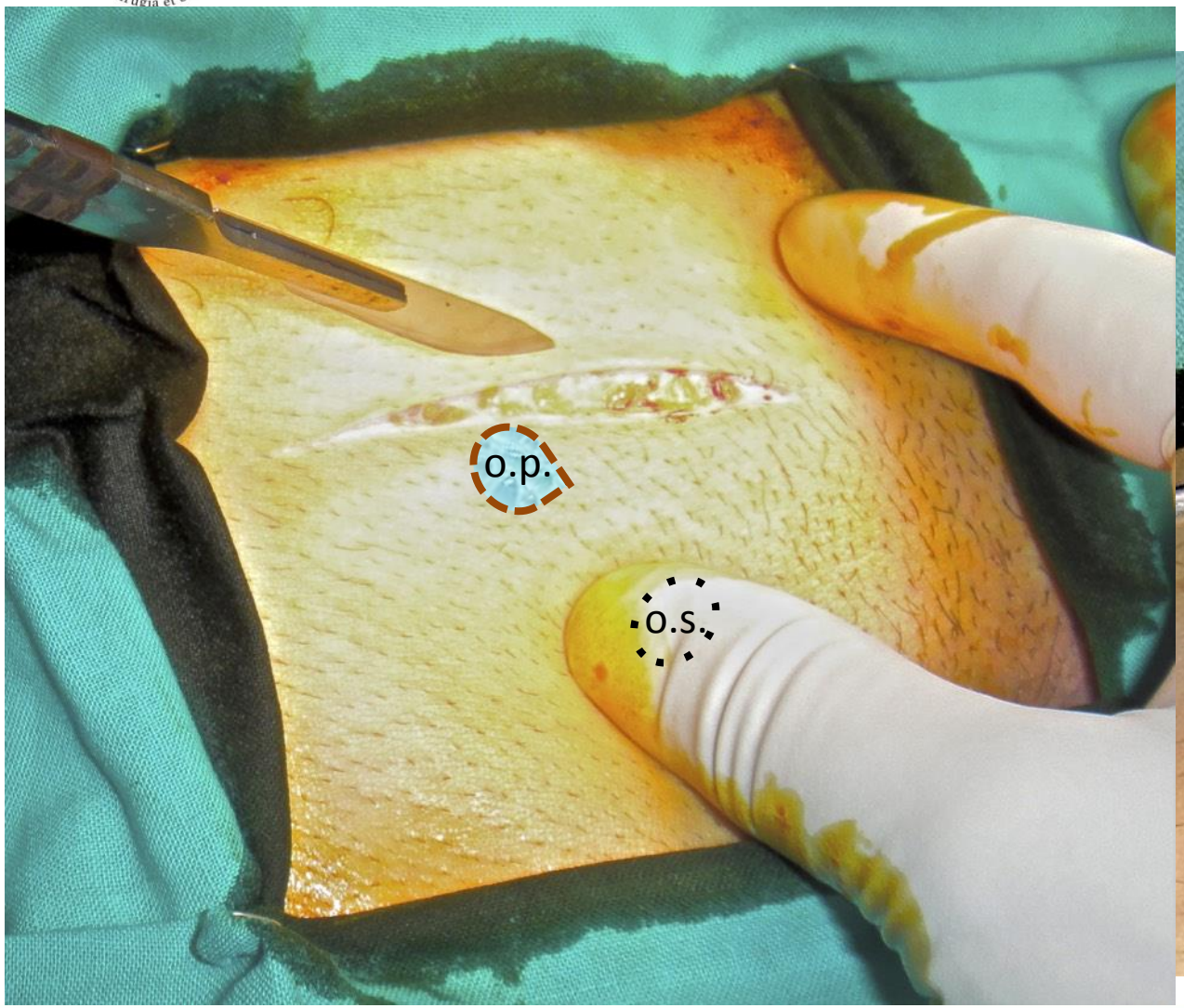
o.p.
o.s.

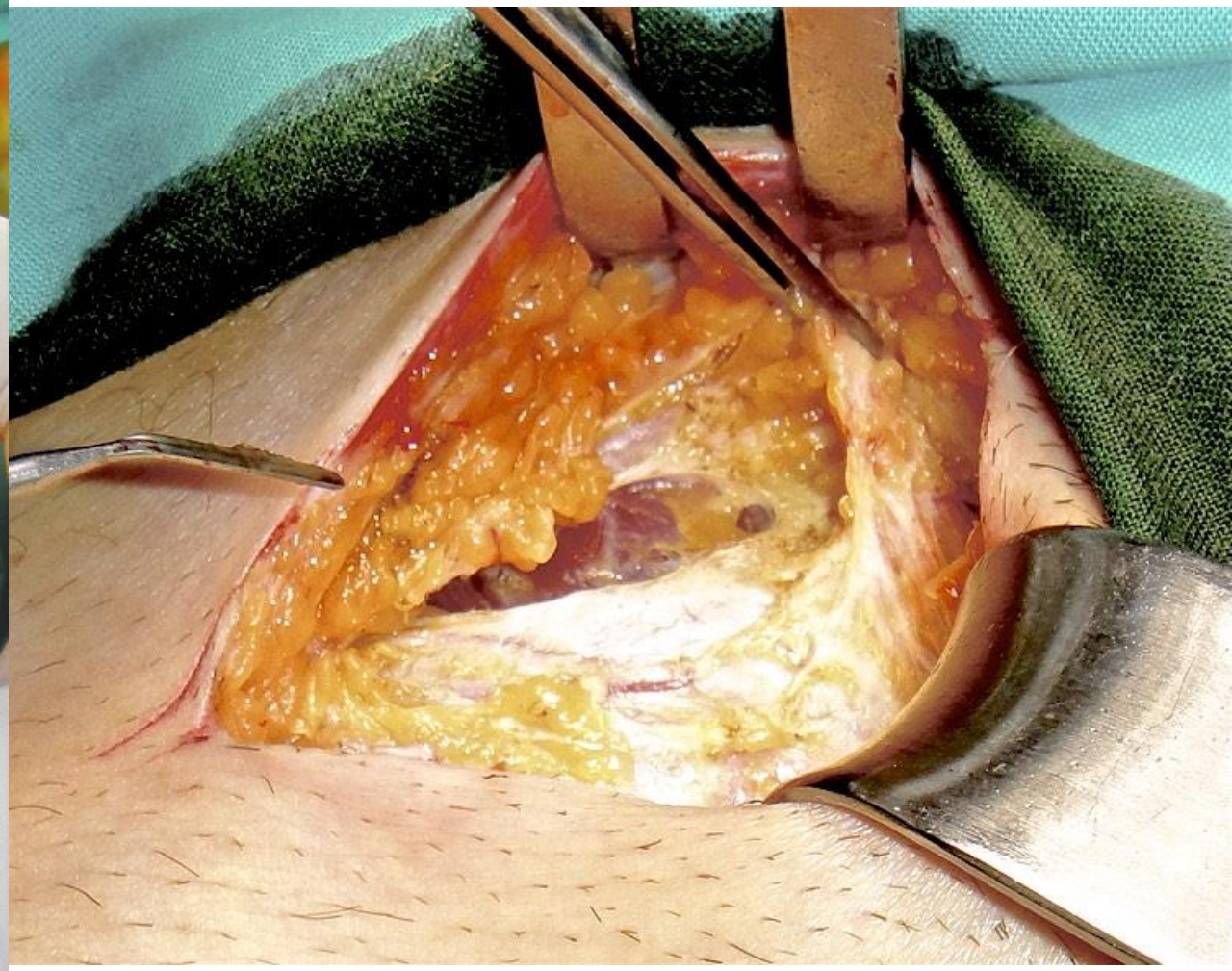

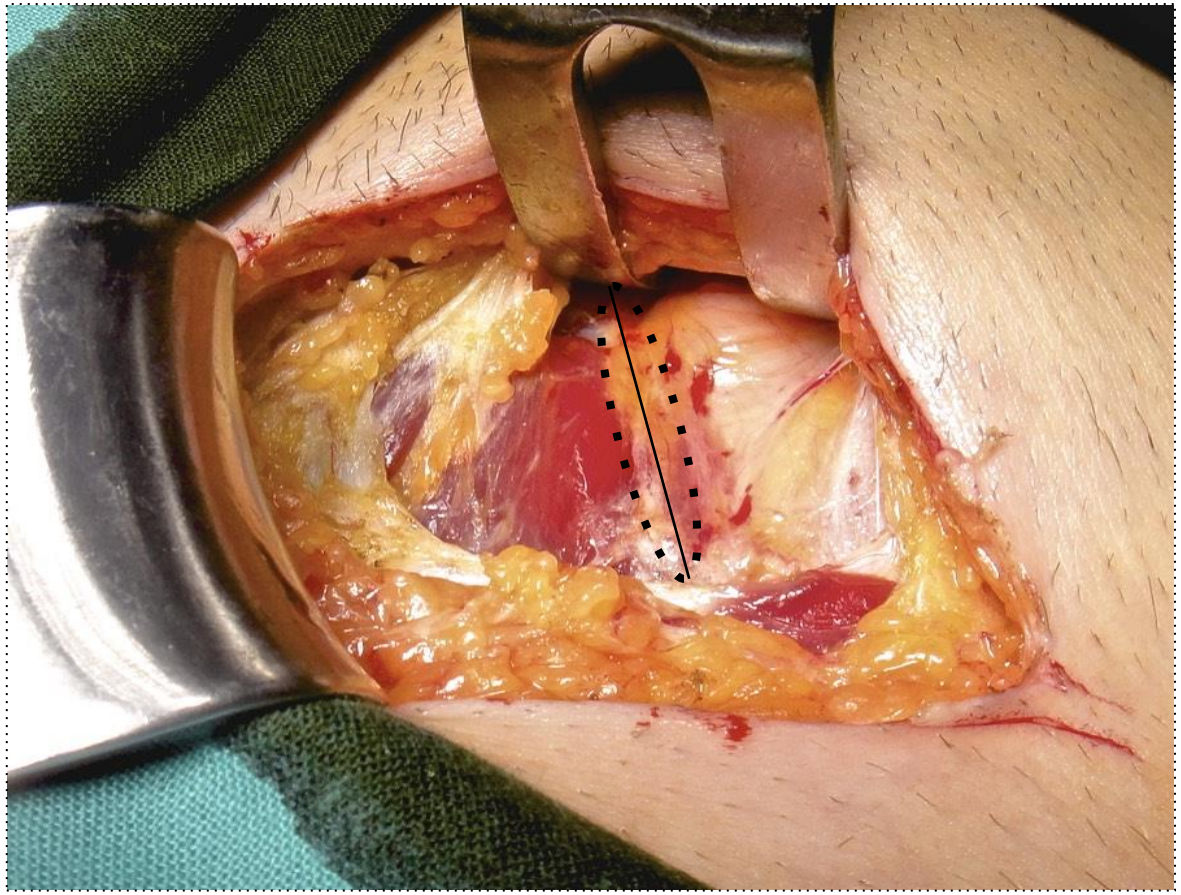

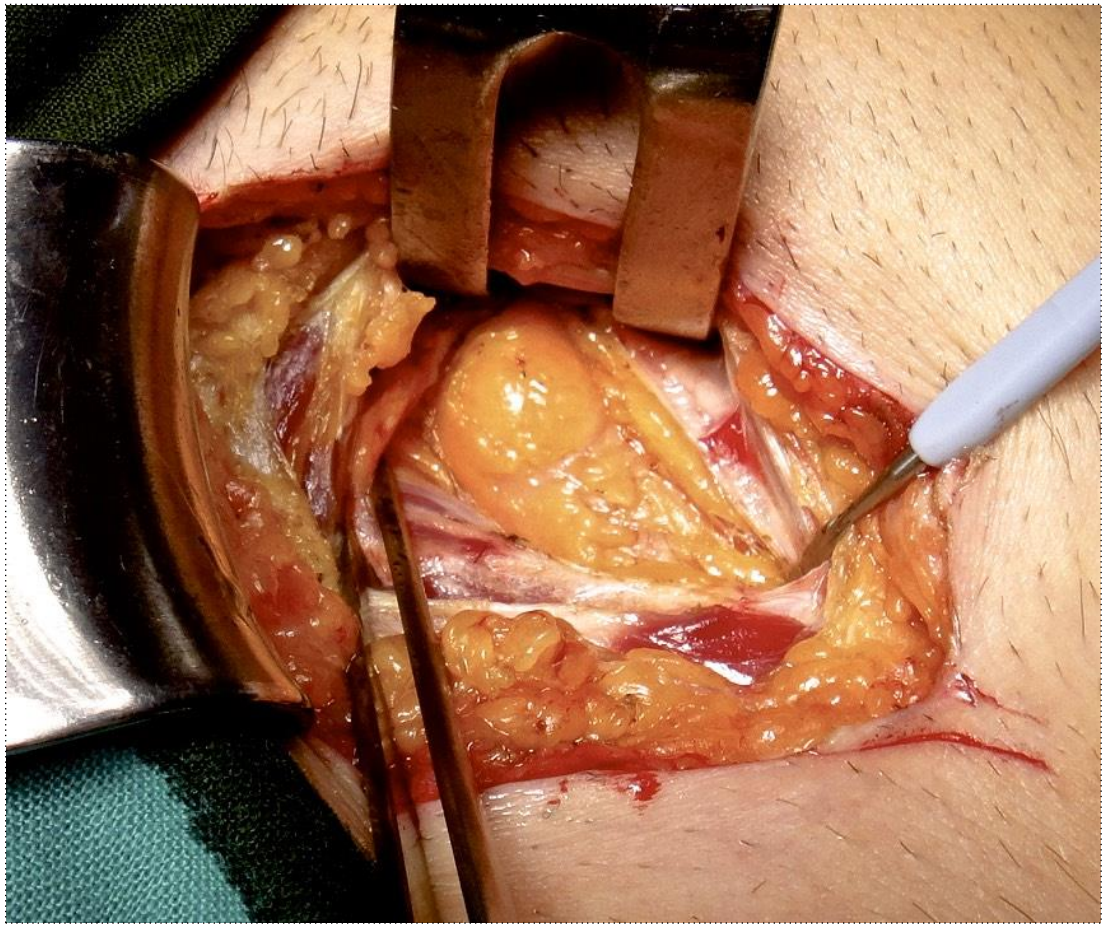

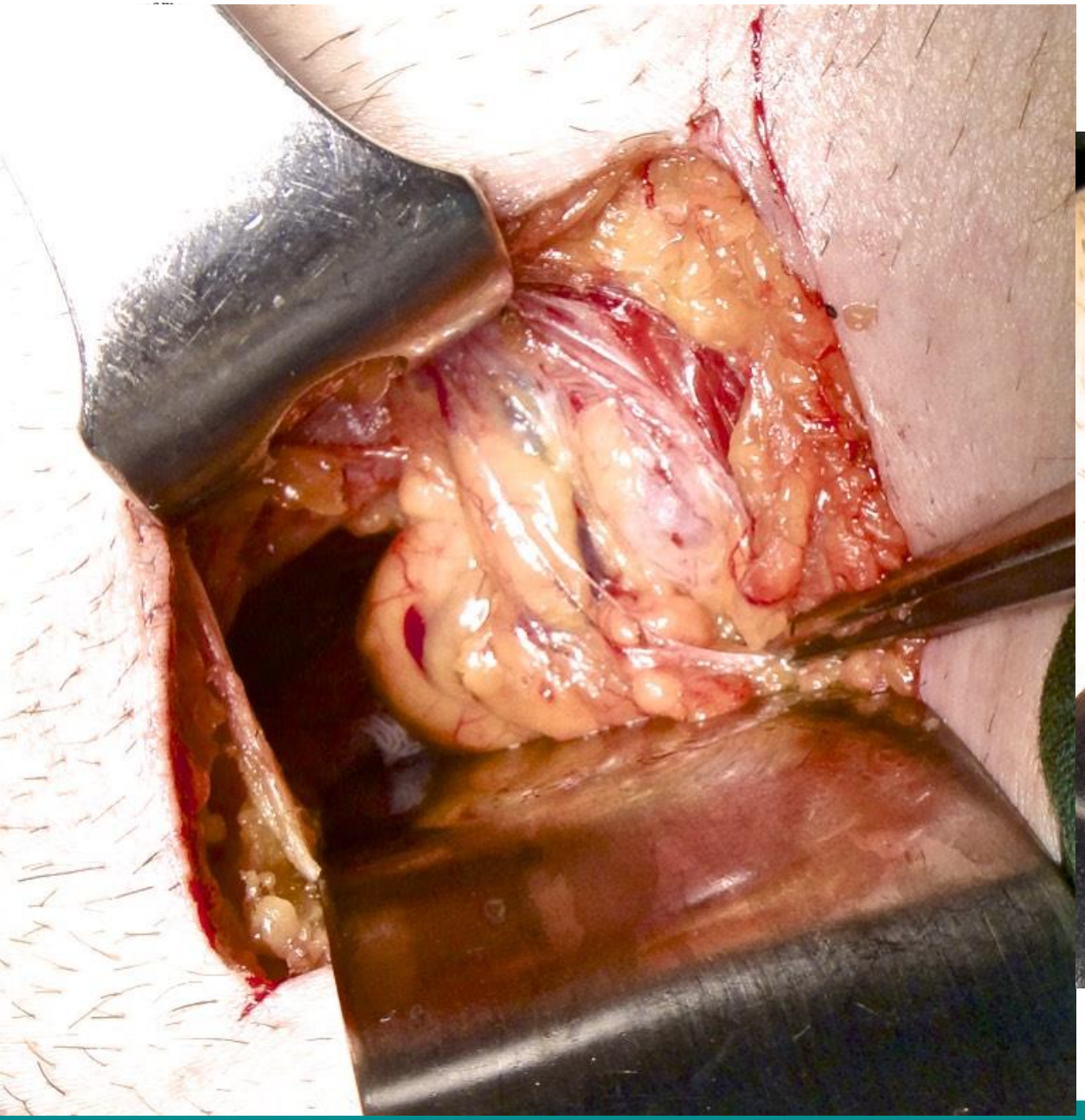

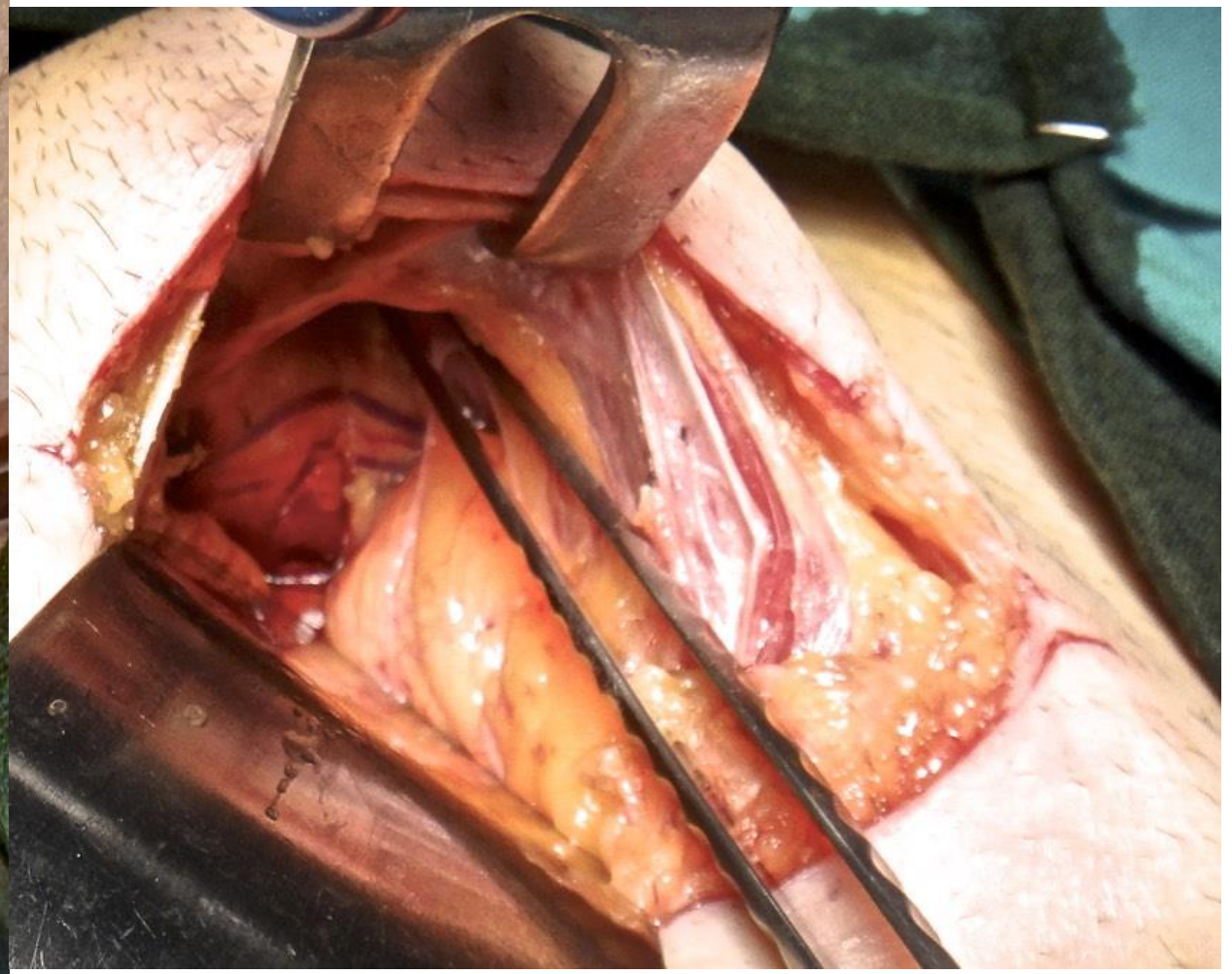



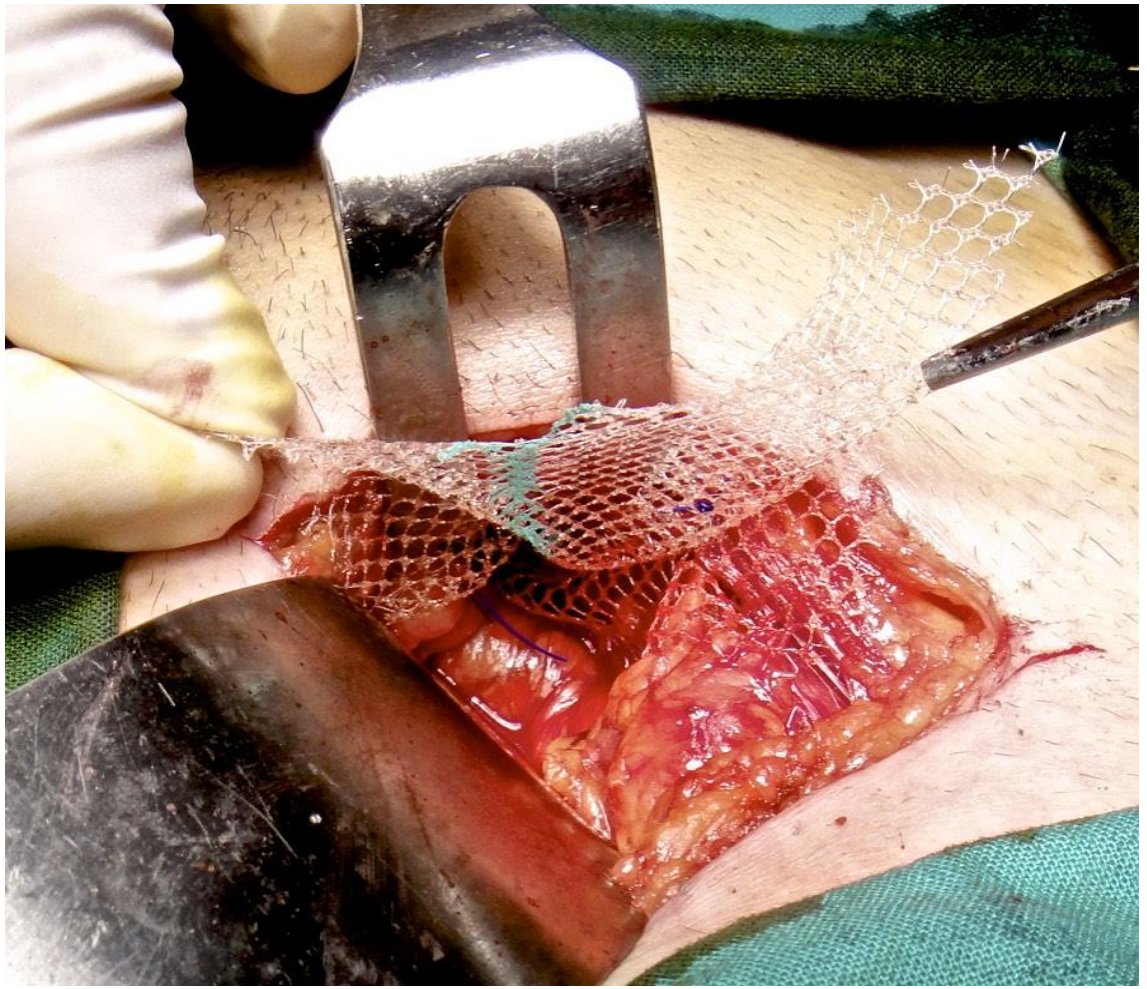

Figura 2. Corte sagital de la ingle. Vía posterior preperitoneal abierta

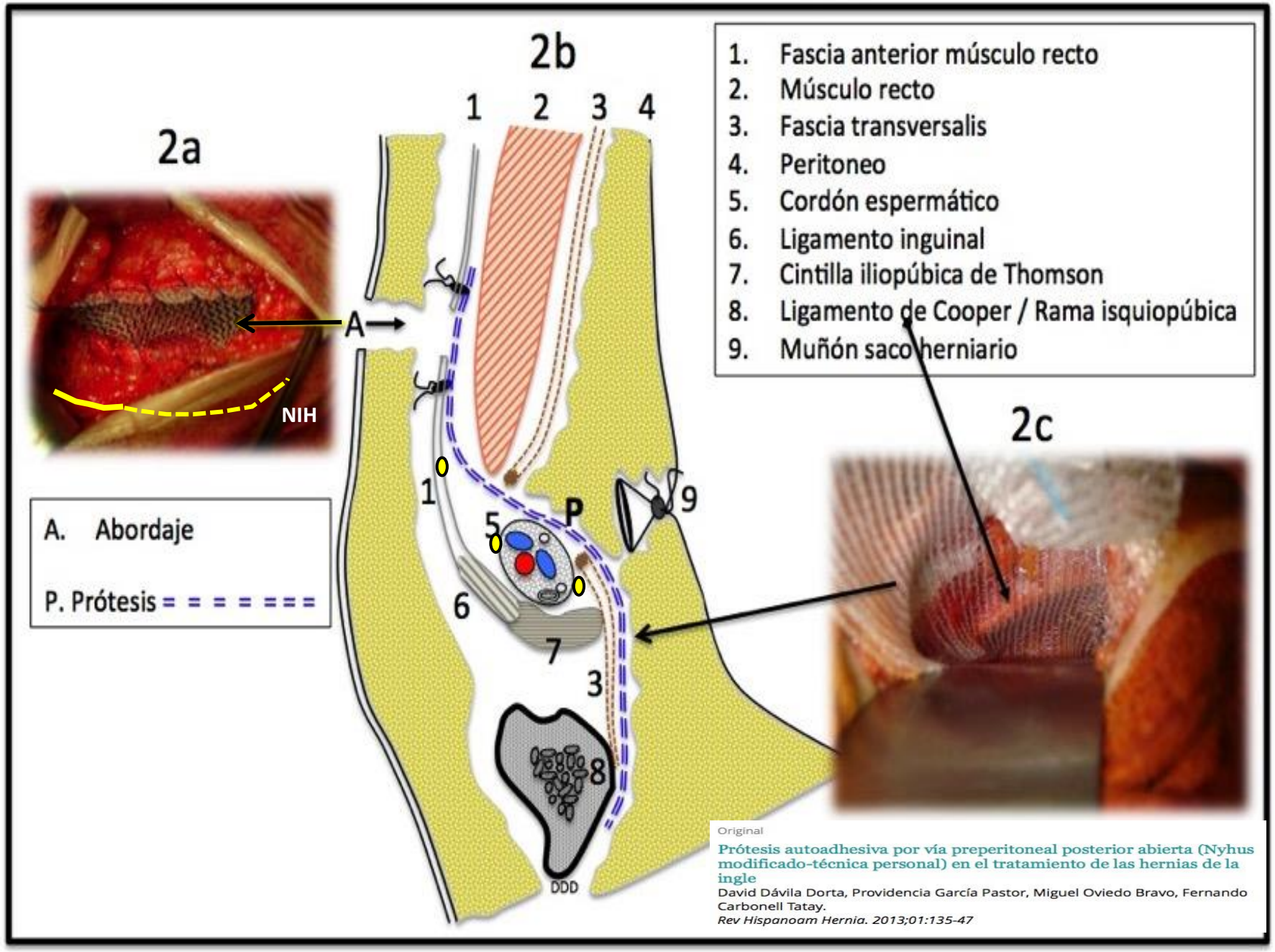

CONSEJOS
Anatomo-quirúrgicos para la cirugía de la hernia inguino-femoral

Conocimiento anatómico de la estructura
de la pared anterior y posterior de la ingle

Conocimiento anatomoquirúrgico
de los abordajes y técnicas herniorráficas y hernioplásticas

Conocimiento neuroanatómico
de las áreas críticas de riesgo de lesión neural
- variabilidad y vulnerabilidad -

Sociedad Hispanoamericana de Hernia
Pro Chirurgia et Scientia